



Female urethral stricture: an underdiagnosed condition

Estenosis uretral femenina: una condición infradiagnosticada

Karla Valeria Orejuela-Arcila,¹ Jaime Andrés Robayo,¹ Herney Andrés García-Perdomo.¹

Abstract

Introduction: Urethral stricture is defined as a fixed, symptomatic anatomical narrowing of the urinary canal, that do not adapt to urethral instrumentation, however, in the case of women it is a controversial pathology and is frequently not diagnosed, which leads to an inadequate selection of treatment.

Objective and methodology: There are few studies that show clear diagnostic parameters and a prevalence with a wide range, in addition to a low bibliographic resource, for which reason this project will review the definition, anatomy, etiology, clinical manifestations, diagnosis, and treatment of this pathology in the female population.

Conclusions: It is important to know both the anatomy of the female urethra and the possible etiologies of urethral stenosis in order to get closer to the diagnosis and offer the appropriate treatment in each case, depending on the patient's symptoms.

Keywords:

Urethral stricture, urethral pathology, female urethral anatomy, urethral diverticulum, urethral stricture diagnosis, urethral dilatation

Citación: Orejuela-Arcila K.V., Robayo J. A., García-Perdomo H. A. *Estenosis uretral femenina: una condición infradiagnosticada. Rev Mex Urol.* 2023;83(4):pp. 1-17

Autor de correspondencia:

* Herney Andrés García-Perdomo Dirección: Cll 4B # 36-00, Cali, Colombia. Correo electrónico: herney.garcia@correounivalle.edu.com

¹ Grupo de Investigación UROGIV. Escuela de Medicina. Universidad del Valle. Cali, Colombia.

Recepción: 16 de enero de 2023
Aceptación: 10 de agosto de 2023



Resumen

Introducción: La estenosis uretral se define como un estrechamiento anatómico fijo, sintomático de la uretra que no se adapta a la instrumentación uretral, sin embargo, en el caso de las mujeres es una patología que frecuentemente no se diagnostica, lo que conlleva a una selección inadecuada de tratamiento.

Objetivo y metodología: Existen pocos estudios que evidencien parámetros claros de diagnóstico en el caso de la estenosis uretral femenina, además de un limitado recurso bibliográfico que se enfoca en mayor medida en su tratamiento. En este proyecto se revisará definición, anatomía, etiología, manifestaciones clínicas, diagnóstico y tratamiento de esta patología en la población femenina con el fin de ampliar su conocimiento.

Conclusiones: Es importante conocer tanto la anatomía de la uretra femenina como las posibles etiologías de la estenosis uretral para así poder acercarnos al diagnóstico y ofrecer, según la clínica de la paciente, el tratamiento idóneo en cada caso.

Palabras clave:

Estenosis uretral, patología uretral, anatomía uretral femenina, divertículo uretral, diagnóstico estenosis uretral, dilatación uretral

Introducción

Los conocimientos concernientes a la uretra femenina han sido insuficientes durante mucho tiempo. Esto probablemente asociado a la brevedad de su trayecto y a la infrecuencia de su alteración.⁽¹⁾ Se puede ver afectada por diversas lesiones que pueden observarse a cualquier edad y que pueden llegar a causar complicaciones urológicas. La comprensión de las lesiones uretrales femeninas se ha visto favorecida por los adelantos de las pruebas de imagen, en especial de la resonancia magnética (RM), lo que ha permitido sobre todo definir mejor su morfología y sus relaciones. Por consiguiente, distinguir las afecciones uretrales de las enfermedades ginecológicas.⁽²⁾ El objetivo del presente trabajo es recordar los elementos básicos clínicos de la estenosis uretral femenina.

Métodos de búsqueda

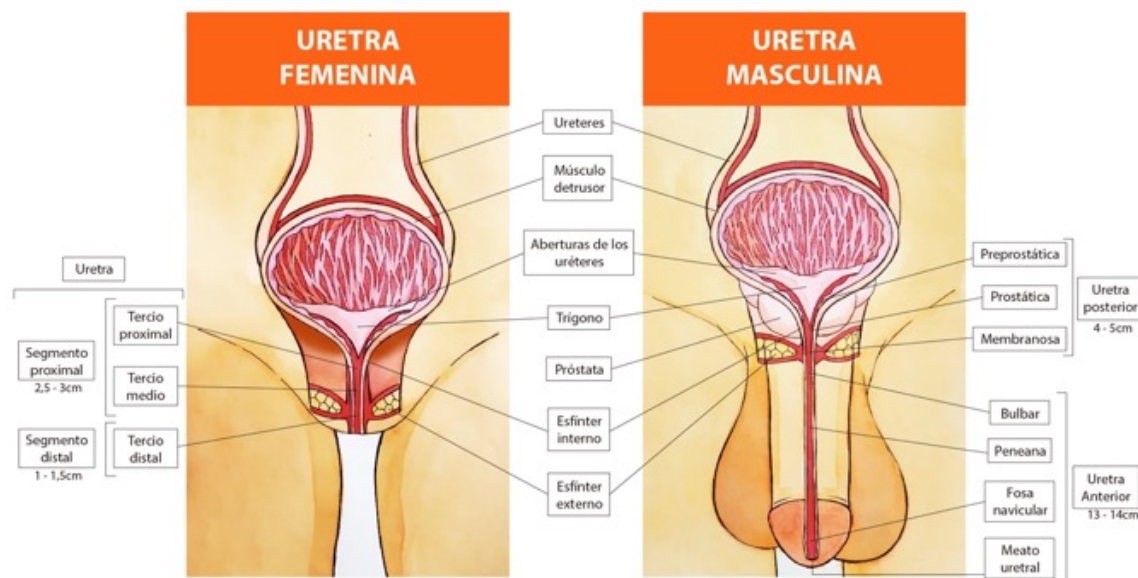
Para el desarrollo de este proyecto se hizo una búsqueda sistemática a través de Medline desde 2000 hasta el 2021, utilizando palabras clave como “estenosis uretral femenina”, “patología uretral femenina”, “divertículo uretral”, y “anatomía uretral femenina”.

Anatomía

La uretra femenina, mucho más corta que la uretra masculina, mide alrededor de 40 mm de longitud y 7 mm de diámetro. Se dispone entre la sínfisis del pubis y la pared anterior de la vagina. Nace a la altura del cuello vesical y define

el orificio interno de la uretra. Su desembocadura, denominada orificio externo de la uretra (o meato uretral) se sitúa a nivel de la vulva. Adopta una dirección oblicua hacia abajo y hacia delante, a lo largo de la vagina, ligeramente cóncava hacia delante, formando un ángulo de 30° con la vertical (**Figura 1**).

Figura 1. Anatomía uretral femenina y masculina



Se trata de un conducto músculo membranoso donde desembocan las glándulas parauretrales. Cabe recordar que la luz de la uretra es virtual en la fase de llenado.⁽²⁾ Además, Karam *et al.*, realizaron un estudio mediante reconstrucción 3D tras tinción histoquímica de las fibras musculares y nerviosas del esfínter y la uretra femenina en fetos humanos. Se confirmó que el tercio proximal está formado por un esfínter circular de musculatura lisa, el tercio medio por dos capas circulares de musculatura lisa y estriada, y el tercio distal por una capa circular de musculatura lisa rodeado por una capa de músculo estriado en forma de omega que se abre por la parte posterior. El tercio proximal y medio se dividen del tercio distal por el diafragma urogenital (músculo esfínter de la uretra y músculo transverso profundo del periné). En cuanto a la innervación de dichas estructuras, en el tercio proximal identificaron fibras mielínicas junto con amielínicas del plexo pélvico, íntimamente relacionadas con la pared anterior y lateral de la vagina. Además identificaron la entrada de las fibras amielínicas al músculo liso esfinteriano a las 4 y 8 h, la mayoría de fibras amielínicas entraban en el esfínter a las 3 y 9 h.⁽³⁾

La musculatura uretral va disminuyendo de grosor a medida que se hace más distal incorporando fibras de tejido conectivo hasta desaparecer. Desde ese punto hasta el meato, la uretra ya no es una estructura muscular sino conectiva con fibras elásticas interpuestas. Un exceso de este tejido colágeno resultaría en una estrechez y disminución de la elasticidad de este segmento uretral; este hallazgo histológico parece ser el causante de los anillos uretrales estenóticos que se encuentran en niñas con infecciones urinarias a repetición.⁽⁴⁾

La compleja estructura de la uretra femenina implica una inervación mixta (autonómica para la musculatura lisa, somática para la musculatura estriada y autonómica y sensorial para la mucosa y la submucosa). Las fibras musculares lisas y estriadas están íntimamente relacionadas dificultando la identificación de las fibras nerviosas que inervan cada estructura muscular,⁽⁵⁾ por lo anterior hay que tener en cuenta la anatomía e inervación del esfínter urinario a la hora de realizar intervenciones quirúrgicas próximas a este. Stein y DeLancey afirman que la membrana perineal consta de una porción posterior y otra anterior,⁽⁶⁾ esta última es un complejo que engloba el compresor uretral y el esfínter uretrovaginal de la uretra distal y se continúa con el tendón conjunto del periné. Por tanto, la disección proximal de la uretra, tanto por la cara ventral como posterior, conlleva un potencial riesgo de lesión del complejo esfinteriano.

Por último, antes de plantear el abordaje quirúrgico se deben establecer las relaciones de la uretra con el cuerpo del clítoris. El tejido eréctil del clítoris rodea por la cara posterior a la uretra creando el complejo uretrovaginal y dándole soporte. Los cuerpos bulbares del clítoris progresan anteriormente a la uretra hasta unirse en la parte ventral.⁽⁷⁾

Epidemiología

Su incidencia es menor que en el hombre, ya sea por su menor longitud, su mayor movilidad o por presentar menor protección por parte del hueso pélvico en toda su longitud.⁽⁷⁾

Se han comunicado prevalencias entre el 2.7% y el 23% en aquellas mujeres con STUI,^(8,9) siendo los síntomas más frecuentes una com-

binación de síntomas obstructivos e irritativos. Uno de los motivos para la dificultad de su diagnóstico y por lo tanto de la variabilidad de las prevalencias halladas, además de un bajo índice de sospecha es que no existen parámetros urodinámicos universalmente aceptados que definan la obstrucción infravesical en la mujer. Los diferentes estudios han sugerido la utilización de definiciones clínicas de obstrucción, criterios urodinámicos en los estudios de presión-flujo, la combinación de la flujometría libre y los estudios de presión-flujo o se han basado en el estudio simultáneo de la imagen fluoroscópica y el estudio de presión-flujo. Estos últimos definen la obstrucción como la evidencia radiográfica de obstrucción en presencia de una contracción sostenida del detrusor.⁽⁹⁾

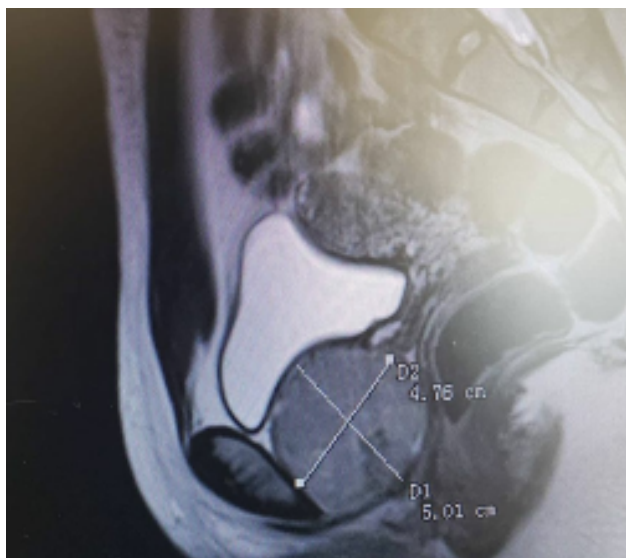
Etiología

La etiología de la estenosis uretral femenina en la mayoría de los casos es desconocida. En países en vías de desarrollo la causa más frecuente es la lesión del tracto urinario durante los trabajos de parto prolongados.⁽⁷⁾ En países industrializados las causas más frecuentes son: postraumáticas, lesiones yatrógenas (durante diverticulectomías uretrales, cirugías antiincontinencia, endoscópicas y ginecológicas), radioterapia pélvica o uretritis agudas y crónicas.⁽¹⁰⁾ Teniendo en cuenta la alta incidencia de instrumentación uretral en la población sana parece que aunque no constituye una causa directa probablemente sea un factor de riesgo para la aparición de estenosis. Otros factores asociados son la atrofia vulvar en mujeres posmenopáusicas y los procedimientos de incontinencia, como por ejemplo un cabestrillo para la

incontinencia urinaria de esfuerzo, que puede resultar en erosión uretral y causar isquemia, lo que conduce a la formación de tejido cicatricial y posteriormente estenosis.⁽¹¹⁾ Un estudio determinó que el trabajo de parto prolongado puede causar necrosis por presión de la uretra y disminución de la perfusión tisular (predominantemente en uretra proximal).⁽¹²⁾ Fracturas pélvicas graves con diástasis púbica como resultado de una lesión por desaceleración rápida pueden desarrollar estenosis uretral femenina.⁽¹³⁾

La obstrucción infravesical se clasifica en funcional y estructural. Entre las causas estructurales estas pueden ser intraluminales (litiasis, tumoraciones, etc.) o uretrales como estenosis de meato, carúnculas, fibrosis, divertículos y las estenosis uretrales (espongiofibrosis). Algunos autores afirman que sólo las obstrucciones infravesicales distales en la mujer son estructurales, mientras que las obstrucciones proximales son predominantemente funcionales causadas por una inadecuada relajación de la musculatura del suelo pélvico. Las obstrucciones estructurales proximales serían causadas por procesos extrauretrales la mayoría de ellos secundarias a procesos antiincontinencia previos.⁽¹⁴⁾ (Figura 2)

Figura 2. Leiomioma uretral



Archivo del Dr. Jaime Andrés Robayo.

Presentación clínica

Las pacientes pueden presentar síntomas de vaciamiento, goteo posmiccional, infecciones urinarias recurrentes, disuria, urgencia, frecuencia, dolor a nivel uretral, vacilación, incontinencia urinaria por rebosamiento, retención urinaria y/o residuo posmiccional elevado. Esta amplia gama de síntomas explica porqué el diagnóstico suele ser difícil de alcanzar, por lo que se debe indagar sobre antecedentes como: cateterismo prolongado, instrumentación repetida, procedimientos urogineco-

lógicos, traumáticos, enfermedades de transmisión sexual, partos vaginales, radiación pélvica y dilatación uretral que nos hagan sospechar el diagnóstico.

En un estudio reciente, el síntoma de presentación más común en mujeres con estenosis uretrales fue flujo reducido/flujo lento. Las infecciones urinarias recurrentes, el dolor uretral y la obstrucción relacionada con la vejiga hiperactiva también fueron síntomas de presentación comunes.⁽¹⁵⁾

Enfoque diagnóstico

Dados los síntomas poco específicos de la estenosis uretral femenina se considera un desafío diagnóstico, sumado a que su etiología puede ser multifactorial, originada por un déficit funcional o un déficit anatómico. Las obstrucciones anatómicas pueden ser el resultado de una estenosis, un prolapso, un divertículo uretral o una neoplasia maligna o benigna.⁽¹⁶⁾

Por lo que para llegar a una aproximación diagnóstica se requiere una combinación de una historia clínica minuciosa, un examen físico completos, y estudios adicionales como un examen endoscópico de la vejiga y la uretra e imágenes para confirmar el diagnóstico.

En cuanto a historia clínica las mujeres suelen presentar síntomas que derivan en una micción obstructiva, se debe tener un alto índice de sospecha en mujeres que presentan STUI

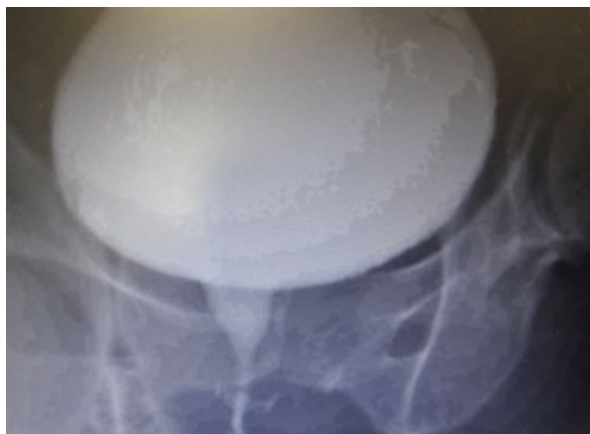atípicos o persistentes.

Es importante indagar sobre antecedentes de instrumentación de la vía urinaria, partos prolongados, y radioterapia previa. Además, se debe tener un alto índice de sospecha de estenosis uretrales en mujeres que han sufrido una fractura pélvica, específicamente aquellas con lesión por desaceleración rápida, fracturas pélvicas graves y diástasis púbica, ya que a menudo se pasan por alto.

La exploración física debe incluir un estudio ginecológico completo para descartar otras causas con síntomas similares como, por ejemplo, un prolapso urogenital. Se puede sospechar de estenosis en estos pacientes si hay dificultades para instrumentar al paciente. En casos severos, el meato puede aparecer significativamente estenosado.

En cuanto a ayudas imagenológicas la cistouretroscopia y la cistouretrografía miccional (CUGM) pueden confirmar la presencia y ubicación de la estenosis uretral y, por lo tanto, llevar a un diagnóstico definitivo (Figura 3). Es importante destacar que la cistouretroscopia puede no ser factible en personas con estenosis del meato, estenosis uretrales distales y estenosis severa. En estos y muchos casos, la CUGM es esencial, ya que no solo puede diagnosticar definitivamente una estenosis uretral, sino que también proporciona información clave sobre la ubicación y la longitud de la estenosis uretral, lo que guía la planificación quirúrgica.

Figura 3. Uretrografía femenina



Archivo Dr. Jaime Andrés Robayo.

Adicionalmente otros estudios complementarios incluyen uroflujometría y medición de PVR. Si bien no hay límites específicos para los volúmenes de uroflujometría y PVR, una curva que alcanza una meseta, tasas de flujo de 12 a 15 ml/s y residuos posmiccionales >100 sugieren obstrucción. Nitti *et al.*,⁽¹⁷⁾ han argumentado que los estudios de presión-flujo por sí solos pueden fallar en el diagnóstico de estenosis uretral femenina dada la gran desviación estándar entre diferentes artículos. En un estudio de 76 pacientes con BOO, abogan por el uso de imágenes simultáneas durante la urodinamia para evaluar la obstrucción entre el cuello de la vejiga y la uretra distal. Observaron que algunos de sus pacientes con obstrucción tenían tasas de flujo de orina normales y, como tal, la obstrucción patológica no se habría detectado si no se hubieran utilizado las imágenes.

Por lo anterior si bien la urodinamia o videourodinamia pueden ser útiles para clasificar si hay obstrucción de la salida y pueden ser un complemento útil en el diagnóstico, la CUGM y la visualización directa con cistouretroscopia ofrecen la oportunidad única para el diagnóstico definitivo.

Tanto las imágenes tridimensionales como las imágenes por resonancia magnética (IRM) también pueden ser útiles, específicamente para identificar otras etiologías que pueden presentarse con síntomas similares como tumores primarios de la uretra, La fibrosis periuretral y otras afecciones pueden tener síntomas de presentación similares a la estenosis uretral y pueden identificarse en la resonancia magnética. La uretrografía por tomografía computarizada (TC) también puede ser útil en la evaluación tridimensional y tiene la ventaja adicional de simular la evaluación uretroscópica con una técnica llamada uretroscopia virtual por TC.⁽¹⁶⁾ (Tabla 1).

Tabla 1. Enfoque diagnóstico

Enfoque diagnóstico	
Síntomas	<ul style="list-style-type: none"> • Síntomas que derivan en una micción obstructiva • Alto índice de sospecha en mujeres que presentan STUI atípicos o persistentes.
Antecedentes	<ul style="list-style-type: none"> • Instrumentación de la vía urinaria, partos prolongados, radioterapia previa, fracturas pélvicas graves y diástasis púbica.
Exploración física	<ul style="list-style-type: none"> • Estudio ginecológico completo (Descartar prolapso genital)
Ayudas diagnósticas	<ul style="list-style-type: none"> • Cistouretroscopia • Cistouretrografía miccional

Intervenciones disponibles

Los factores importantes a la hora de determinar el tratamiento y el abordaje quirúrgico de las estenosis uretrales en mujeres incluyen la ubicación, la longitud de la estenosis, la longitud de la uretra proximal sana, la integridad del cuello de la vejiga. No hay evidencia sólida que apoye una técnica específica sobre la otra; Ciertamente, la experiencia de un cirujano juega un papel importante.⁽¹⁸⁾

Dilatación uretral y autocateterismo

Los procedimientos mínimamente invasivos como la dilatación uretral y el autocateterismo intermitente para el tratamiento de la estenosis uretral se han descrito como curativos en algunos estudios.⁽¹⁴⁾ Las dilataciones uretrales suelen ser el tratamiento de primera línea, también se han descrito manejos con uretrotomías aunque faltan datos sobre esta modalidad de tratamiento. Además se encontró que muchas mujeres tratadas con dilatación uretral y uretrotomías internas tenían muchas recurrencias

y un aumento de la cicatrización causando fibrosis.^(19,20) Por lo que se recomienda la reparación definitiva con uretroplastia para aquellos con recurrencias, ya que las dilataciones repetidas tienen menos éxito que los primeros intentos.⁽²¹⁾ Además, las dilataciones repetidas pueden dificultar la reparación futura debido a la formación de una cicatriz compleja.

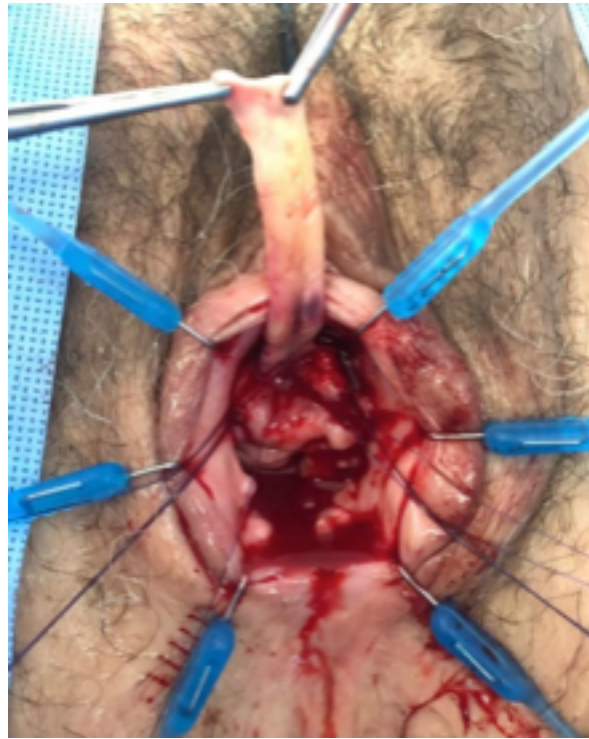En pacientes que no están en condiciones de someterse a una intervención quirúrgica o pacientes que rechazan el tratamiento, la dilatación uretral paliativa es una opción válida.⁽¹⁹⁾

Reconstrucción uretral

Aquellas pacientes que presenten defectos parciales o totales de uretra o fracasos repetidos de técnicas menos invasivas como la dilatación o la uretrotomía serán tributarias a técnicas de reconstrucción uretral.

La uretroplastia con colgajo vaginal o injerto de mucosa bucal tuvo una tasa de éxito del 100% al año y del 78% a los 5 años, en comparación con sólo el 6% de éxito para la dilatación uretral.⁽²²⁾ (Figura 4).

Figura 4. Reconstrucción uretral femenina con injerto de mucosa oral



Archivo Dr. Jaime Andrés Robayo

Todas las técnicas de uretroplastia tienen una tasa de éxito media más alta (80-94%) que la dilatación uretral (<50%).⁽²³⁾

Se han informado muchos enfoques y procedimientos para la reconstrucción uretral. Sin embargo, el mejor enfoque para la uretroplastia no está bien definido. Los enfoques descritos incluyeron el uso de injertos o colgajos para aumentar la uretra. Los injertos utilizados fueron mucosa vaginal, bucal, labial y lingual.⁽²⁴⁾ También se han descrito colgajos vaginales pediculares. Las tasas de éxito varían entre el 60% y el 100%.

De acuerdo con la sociedad de urodinamia, medicina pélvica femenina y reconstructiva urogenital (SUFU) con respecto al manejo con-

temporáneo de la estenosis uretral femenina, se encontró una tasa libre de recurrencia a 12 meses de 68% para las dilataciones endoscópicas, 77% en uretroplastia de tejido vaginal local y 83% con uretroplastia con injerto libre. Adicionalmente, las mujeres que se sometieron a manejo quirúrgico tuvieron menos de riesgo de recurrencia en comparación con los sometidos a dilataciones endoscópicas. Al comparar las dos técnicas quirúrgicas no hubo una diferencia significativa de recurrencia. por lo que concluyen que los pacientes sometidos a manejo endoscópico tienen mayor recurrencia en comparación con los que se sometieron a manejo quirúrgico, ya sea una uretroplastia con colgajo local o con injerto libre.⁽²⁵⁾

Consideraciones quirúrgicas para la reconstrucción uretral vía abierta

La reconstrucción uretral abierta es más invasiva y técnicamente más difícil que el tratamiento endoscópico, pero la tasa de éxito es mucho mayor. Hay una variedad de técnicas descritas en la tabla 2, cada una con ventajas teóricas, pero dado que los tamaños de muestra de los estudios han seguido siendo bajos, ninguna técnica ha demostrado ser superior.

Tabla 2. Técnicas de reconstrucción abierta

	Ventajas	Desventajas
Abordaje ventral	<ol style="list-style-type: none"> 1) Menor riesgo de incontinencia, ya que el músculo esquelético del esfínter uretral externo es más deficiente en la parte ventral 2) Evitación del clítoris y el haz neurovascular, lo que por lo tanto reduce el riesgo de pérdida de sangre y disfunción sexual 	<ol style="list-style-type: none"> 1) La formación de una uretra hipospádica 2) La manipulación de la pared vaginal anterior, lo que puede dificultar un procedimiento contra la incontinencia
Abordaje dorsal	<ol style="list-style-type: none"> 1) Aumento de la vasculatura y soporte, lo que puede ayudar en la cicatrización 2) Permitir un meato uretral que se dirigirá hacia arriba para evitar un flujo urinario hacia adentro frente a la vagina 3) Evitar la manipulación de la pared vaginal anterior, lo que puede dificultar un futuro procedimiento contra la incontinencia 	<ol style="list-style-type: none"> 1) Aumento de la pérdida de sangre debido al aumento de la vasculatura cerca del clítoris 2) Lesión del clítoris o del haz neurovascular 3) Mayor riesgo de incontinencia, ya que existe el riesgo de lesionar los ligamentos pubouretrales de soporte y las fibras musculares dorsales de la uretra externa.

Tipos de tejido

Tanto el tejido vaginal como el labial son formas de tejido húmedo, elástico y sin vello con un buen suministro vascular. Al estar próximos al receptor permiten una mejor cicatrización y también evitan complicaciones intraorales que pueden ocurrir con los injertos ventrales. Los colgajos vesicales están bien vascularizados y permiten la continencia por el tono del detrusor y la presencia de receptores alfa-adrenérgicos en el tejido, sin embargo, esto requiere un abordaje suprapúbico más invasivo y rara vez se utiliza en contexto de estenosis uretral sin otra patología asociada. La mucosa bucal y lingual también son útiles dado que son tejidos húmedos y sin vello que pueden usarse en contexto

de cicatrización y destrucción del tejido vaginal o labial, sin embargo, puede tener complicaciones asociadas en cavidad oral, como lesión de glándula parótida o lesión de nervio mentoniano. El uso de injertos linguales ayuda a evitar estas lesiones por su ubicación. También se han descrito colgajos tipo Martius para reducir la formación de fistulas, como también colgajos con el músculo *gracilis* o el músculo recto en caso de defectos grandes que requieran mayor área de cobertura.⁽²⁶⁾

En cuanto a pacientes con incontinencia o con alto riesgo de sufrir incontinencia posoperatoria se han descrito uretroplastias con procedimientos contra la incontinencia concomitantes exitosos.

Elección de la reparación según la longitud y la ubicación de la estenosis

Existen múltiples técnicas, aunque actualmente no hay pautas claras y las investigaciones no tienen grandes tamaños de muestra para identificar cuál tiene ventajas con respecto a otras. Sin embargo, se ha descrito que las meatoplastias pueden ser apropiadas para estenosis que se encuentran a pocos milímetros del meato uretral, y que suponen una reconstrucción menos compleja. Según Nitti *et al.*, la uretroplastia con colgajo vaginal ventral de Blady es apropiada para estenosis uretrales distales de hasta 2 cm del meato.⁽¹⁷⁾ Para la estenosis uretral media y proximal las opciones incluyen la uretroplastia con colgajo vaginal ventral en forma de U descrita por Palou, o la uretroplastia con colgajo vaginal tubularizado como también la uretroplastia con injerto (Tabla 3).

Tabla 3. Técnicas de uretroplastia con colgajo

Técnicas de uretroplastia concolgajo	
Uretroplastia con colgajo vaginal ventral en forma de U (Blady, 2006)	<ul style="list-style-type: none"> • Se delinea un colgajo en forma de U en la pared vaginal anterior con el vértice de la U en el meato uretral • Se disecciona un plano entre la mucosa vaginal y el tejido periuretral. • Se inserta un espéculo en el meato uretral y se hace una incisión posterior en el área estenosada a las 6 en punto • El colgajo vaginal se moviliza de modo que el vértice del colgajo vaginal se aproxime al vértice de la incisión en la mucosa uretral y se sutura en su lugar. • Riesgos: hipospadia, chorro miccional hacia adentro.
Uretroplastia con colgajo vaginal ventral en forma de U (Palou, 1996)	<ul style="list-style-type: none"> • Se realiza un colgajo en forma de U, el vértice de la U se ubica en la mucosa vaginal anterior y su base se encuentra paralelo al meato uretral. • Se realiza una incisión posterior al área estenosada. • El colgajo se voltea hacia arriba y se cose a los bordes de la uretra posterior usando suturas absorbibles. • La pared vaginal anterior se cierra.
Uretroplastia con colgajo vaginal ventral en forma de C.	<ul style="list-style-type: none"> • Se delinea un colgajo en forma de C en la pared vaginal anterior de 2 a 3 cm de largo y 3 a 4 cm de ancho. • Se realiza una incisión en la uretra estenosada en posición de las 6 en punto • El colgado del tejido vaginal se moviliza con un pedículo vascular lateral y se desepiteliza parcialmente en la parte medial para evitar fistulas. • El extremo distal del colgajo se sutura al borde uretral abierto a la izquierda con suturas absorbibles 4-0. • La porción proximal del colgajo se sutura al lado derecho de la incisión de la uretra. • Los márgenes del colgajo proximal epitelizado se aproximan y se suturan a la pared vaginal. • Ventajas: colgajo vascular anatómico, prevenir formación de fistulas.

Continúa...

<p>Uretroplastia con colgajo de pared vaginal anterior de base lateral ventral</p>	<ul style="list-style-type: none"> • Se realiza una incisión en la pared vaginal anterior desde el meato uretral hacia abajo • Se moviliza la pared vagina hacia los lados y se disecciona el lado donde se elige el colgajo preservando el suministro vascular posible • Se realiza una incisión ventral en la uretra desde el meato uretral y en toda la longitud de la estenosis • La pieza de pared vaginal seleccionada se moviliza y se sutura al borde uretral. La superficie de la mucosa debe mirar hacia la luz uretral. • El borde vaginal externo se sutura al borde contralateral con sutura absorbible 3-0. • El meato se cierra en posición ortotópica y la mucosa vaginal se cierra con suturas absorbibles 2-0.
<p>Uretroplastia con colgajo vaginal tubularizado</p>	<ul style="list-style-type: none"> • Se hacen dos incisiones paralelas en las paredes laterales de la vagina. • La movilización de lateral a medial de los colgajos de tejido vaginal permite la tubulización del tejido sobre el catéter. • Se hace una incisión en u invertida por encima del defecto uretral. • Los colgajos resultantes se suturan alrededor del catéter utilizando sutura tipo catgut 3 a 4-0. • Estos colgajos serán utilizados como neouretra.
<p>Uretroplastia con colgajo vestibular lateral</p>	<ul style="list-style-type: none"> • Se realiza un colgajo vestibular de base ancha lateral al meato de aproximadamente 15 a 20 mm de ancho. • Se colocan suturas absorbibles en el borde medial del colgajo para tracción y se socava el colgajo en 3 a 4 cm. • Se extirpa una cuña de 10 mm de la pared uretral lateral distal. • La porción superior del colgajo se sutura al borde superior de la pared uretral. • Se pasa una segunda sutura a través de la porción inferior del colgajo y luego a través del borde de la pared uretral inferior • Se gira el colgajo hacia adentro y se reconstruye la pared uretral distal. • El colgajo se asegura posteriormente al tejido vestibular adyacente. • Ventajas: Previene hipospadia asociada a colgajo ventral.
<p>Uretroplastia con colgajo vestibular dorsal</p>	<ul style="list-style-type: none"> • Se realiza una incisión suprimeatal en forma de Y invertida. • Los 3 cm distales de la uretra se diseccionan libres del tejido circundante desde las 09:00 en punto hasta las 03:00 en punto. • Se corta la posición de las 12 en punto y se desarrolla un colgajo de 1 a 3 cm de largo desde el vestíbulo vaginal lateral cuya punta distal se anastomosa al extremo proximal de la uretra usando suturas absorbibles separadas. (La superficie de la mucosa mira hacia la luz) • Cada margen lateral del colgajo se sutura al margen correspondiente de la uretra abierta con una sutura continua absorbible 5-0. • Las incisiones periuretrales laterales se cierran con sutura absorbible continua 5-0.

Continúa...

<p>Uretroplastia con colgajo labial ventral</p>	<ul style="list-style-type: none"> • Se disecciona la pared vaginal del tejido periuretral. • Se hace una incisión a través de la estenosis en la pared ventral de la uretra hasta alcanzar mucosa sana. • Se marca un colgajo en los labios menores en función del tamaño de la estenosis. • Se moviliza sobre su pedículo vascular y se tuneliza por debajo de la pared vaginal de la vulva. • La superficie epidérmica del colgajo se coloca sobre la luz uretral y se suturan ambos lados de los márgenes uretrales abiertos de manera continua.
<p>Uretroplastia con colgajo labial dorsal</p>	<ul style="list-style-type: none"> • La uretra se incide a las 12:00 en punto hasta alcanzar tejido uretral normal • Se disecciona el tejido circundante de la uretra • Se selecciona un trozo de labio en forma de lengua dependiendo de la longitud de la estenosis • Se rota y se sutura a los márgenes de la uretrotomía con sutura absorbible no continua 4-0.
<p>Uretroplastia con colgajo labial tubularizado</p>	<ul style="list-style-type: none"> • Acceso transpúbico indicado en estenosis uretral compleja y en fistulas uretrovaginales o defectos anatómicos y cicatrices presentes. Permite el uso de un colgajo omental pediculado del músculo recto para obliterar el espacio muerto perianastomótico. • También se puede usar un abordaje transvaginal. • Se disecciona la uretra anterior y posterior • El tejido fibroso de la estenosis uretral se extirpa por completo y se separa de la vagina para exponer la uretra sana y la fistula uretrovaginal. • El defecto vaginal se cierra con sutura absorbible continua 3-0. • Se marca un colgajo de 3 x 3.5 cm sobre los labios menores y se moviliza sobre su pedículo vascular y se tubuliza sobre un catéter uretral. • Se realiza una anastomosis con el colgajo tubularizado y la uretra con suturas reabsorbibles discontinuas 5-0. • Se disecciona un colgajo de músculo recto pediculado y se envuelve alrededor de la anastomosis para obliterar la cavidad periuretral, prevenir fistulas y ayudar a preservar la continencia.
<p>Uretroplastia con colgajo vesical</p>	<ul style="list-style-type: none"> • La vagina y el cuello de la vejiga se separa por disección mediante abordaje vaginal. • Se utiliza abordaje suprapúbico para movilizar aún más la vejiga • Se colocan suturas en la pared anterior de la vejiga para marcar un colgajo cuadrado justo encima del esfínter interno al que se le dará forma de tubo de 3.5 cm de largo. • Se realiza una incisión transversal entre las suturas de fijación inferiores y dos paralelas hacia arriba entre las suturas para desarrollar el colgajo que luego se volteará hacia arriba. • La incisión transversal se extiende para seccionar completamente el cuello de la vejiga. • Se anastomosa al vestíbulo. • El vértice del triángulo se sutura a la base de la uretra reconstruida, completando un cierre vesical en forma de Y.

Uretroplastia con injerto

Se deben tener en cuenta consideraciones adicionales al obtener un injerto (Tabla 4):

- Longitud: el injerto debe ser un tercio más largo que la estenosis por la contracción posoperatoria.
- Se debe retirar la grasa del tejido cuidadosamente.
- Imbibición capilar: el injerto se perfora con una aguja para ayudar a la imbibición capilar y a la inosculación del injerto.⁽²⁶⁾

Tabla 4. Técnicas de uretroplastia con injerto

Técnicas de uretroplastia con injerto	
Injerto dorsal "onlay"	<ul style="list-style-type: none"> • La parte dorsal de la uretra se expone mediante una incisión en forma de U inversa suprameatal desde las 3:00 a las 9:00 en punto. • La mucosa vulvar se separa de la uretra y se desarrolla un plano entre la uretra y el tejido cavernoso del clítoris. • El esfínter uretral estriado se puede identificar y desplazar hacia arriba. • Se realiza una incisión dorsal de espesor completo desde la uretra dorsal hasta que se vea mucosa sana más allá de la estenosis. • El injerto libre se sutura luego en los márgenes laterales de la placa uretral de forma continua o interrumpida con suturas absorbibles.
Injerto ventral "onlay"	<ul style="list-style-type: none"> • Se ha utilizado tejido labial y mucosa bucal • Se realiza una incisión longitudinal de la vagina anterior para exponer la uretra. • Se disecciona el tejido periuretral y se hace una incisión en la uretra en la posición de las 6:00 en punto. • El injerto se sutura proximal y distalmente con suturas absorbibles 5-0 o 6-0. • Se usa una sutura continua o interrumpida para la anastomosis lateral intrauretral. • Después de suturar el injerto, el área previamente estenosada debe fijarse a la pared vaginal anterior. • La pared vaginal anterior se cierra por capas y la piel con puntos colchonero-interrumpidos.
Injerto ventral "inlay"	<ul style="list-style-type: none"> • Se realiza por vía intrauretral con injertos de mucosa oral. • Se dilata la uretra • Se colocan suturas de retracción labial para exposición y se coloca un espéculo nasal o fórceps de tejido en la uretra. • Se realiza uretrotomía ventral endouretral en la posición de las 6:00 en punto. • Se coloca en injerto desde el cuello de la vejiga hasta el meato uretral. • Se utilizan suturas absorbibles interrumpidas 4-0 para anastomosar circunferencialmente el injerto a los bordes de la uretrotomía.
Injerto de doble cara "inlay"	<ul style="list-style-type: none"> • Se dilata la uretra con fórceps • Se realiza una incisión intrauretral a través de la mucosa en la pared posterior. • La incisión se ensancha continuamente hasta que la estenosis se corta por completo. • Se extrae el injerto de mucosa oral y se inserta primero en la pared posterior y luego en la pared anterior.

Continúa...

<p>Uretroplastia de injerto tubularizado</p>	<ul style="list-style-type: none"> • Se hace una incisión circunferencial para movilizar el meato uretral y uretra distal del tejido periuretral. • La uretra fibrótica distal se corta en el sitio proximal con el tejido más saludable. • Se hace una incisión en la posición de las 6:00 en punto de la mucosa proximal. • Se sutura una esquina del injerto de mucosa oral (4 x 1.5 cm) al vértice de la uretrotomía ventral. • El borde corto del injerto rectangular se cose a un lado de la incisión de la mucosa ventral. • El injerto de mucosa oral se gira en sentido contrario a las agujas del reloj alrededor de un catéter folley de 22-24 Fr. Con la mucosa mirando hacia la luz de la uretra. • El borde largo del injerto se sutura circunferencialmente a la mucosa uretral proximal. • La mucosa del injerto en el meato se pliega sobre sí misma y se sutura a la incisión inicial para crear un neomeato estético y funcional. • Se ha realizado en pacientes con estenosis uretrales distales.
--	--

Conclusiones

Es importante conocer tanto la anatomía de la uretra femenina como las posibles etiologías de la estenosis uretral para así poder acercarnos al diagnóstico teniendo en cuenta la sintomatología de cada paciente, sus antecedentes, el examen físico y los resultados de ayudas diagnósticas para ofrecer el tratamiento idóneo en cada caso.

El diagnóstico definitivo se puede realizar por cistouretroscopia, que permite la visualización directa o cistouretrografía que indica la presencia, longitud y ubicación de la estenosis uretral.

Con respecto al tratamiento, la dilatación uretral o uretrotomía a menudo se considera el tratamiento de primera línea en mujeres con estenosis uretrales, aunque estas opciones de tratamiento no ofrecen un resultado duradero en muchos casos y tienen mayor riesgo de recidivas. El manejo quirúrgico con uretroplastia ya sea con colgajo o con injerto tienen menor riesgo de recurrencia y mayor tasa de éxito con respecto a otras intervenciones menos invasivas.

Financiación

No se recibió patrocinio de ningún tipo para llevar a cabo este artículo.

Conflicto de intereses

Los autores declaran no tener ningún conflicto de intereses.

Referencias

1. **Gómez V, Hernández V, Capitan C, Carrera C, Sánchez M, De la Peña E, et al.** Urethral stricture in women. Morphofunctional diagnosis and treatment. *Arch Esp Urol.* 2011 Mar;64(2): 97–104.
2. **Audouin M, Sèbe P.** Uretra femenina normal y patológica. *EMC - Urología.* 2014 Jun;46(2):1–13. doi: [https://doi.org/10.1016/s1761-3310\(14\)67534-4](https://doi.org/10.1016/s1761-3310(14)67534-4)
3. **Karam I, Droupy S, Abd-Alsamad I, Uhl J-F, Benoît G, Delmas V.** Innervation of the Female Human Urethral Sphincter: 3D Reconstruction of Immunohistochemical Studies in the Fetus. *European Urology.* 2005 May;47(5):627–34. doi: <https://doi.org/10.1016/j.eururo.2005.01.001>
4. **Montorsi F, Salonia A, Centemero A, Guazzoni G, Nava L, Da Pozzo LF, et al.** Vestibular Flap Urethroplasty for Strictures of the Female Urethra. *Urol Int.* 2002;69(1):12–6. doi: <https://doi.org/10.1159/000064353>
5. **Thind P.** The significance of smooth and striated muscles in the sphincter function of the urethra in healthy women. *Neurourol Urodyn.* 1995;14(6):585–618. doi: <https://doi.org/10.1002/nau.1930140602>
6. **Stein TA, DeLancey JOL.** Structure of the Perineal Membrane in Females: Gross and Microscopic Anatomy. *Obstetrics & Gynecology.* 2008;111(3):686–93. doi: <https://doi.org/10.1097/aog.0b013e318163a9a5>
7. **Gutiérrez Ruiz C, Rodríguez-Escovar F, Errando Smet C, Arañó Bertrán P, Villavicencio Mavrich H.** Estenosis uretral en la mujer: Etiología, diagnóstico y tratamiento. *Actas Urológicas Españolas.* 2009;33(7):794–800. doi: [https://doi.org/10.1016/S0210-4806\(09\)74232-9](https://doi.org/10.1016/S0210-4806(09)74232-9)
8. **Berglund RK, Vasavada S, Angermeier K, Rackley R.** Buccal mucosa graft urethroplasty for recurrent stricture of female urethra. *Urology.* 2006;67(5):1069–71. doi: [10.1016/j.urology.2005.12.010](https://doi.org/10.1016/j.urology.2005.12.010)
9. **Palou J, Caparros J, Vicente J.** Use of proximal-based vaginal flap in stricture of the female urethra. *Urology.* 1996;47(5):747–9. doi: [https://doi.org/10.1016/s0090-4295\(96\)00031-3](https://doi.org/10.1016/s0090-4295(96)00031-3)
10. **Tanello M, Frego E, Simeone C, Cosciani Cunico S.** Use of Pedicle Flap from the Labia minora for the Repair of Female Urethral Strictures. *Urol Int.* 2002;69(2):95–8. doi: <https://doi.org/10.1159/000065554>
11. **Blaivas JG, Sandhu J.** Urethral reconstruction after erosion of slings in women: Current Opinion in Urology. 2004;14(6):335–8. doi: <https://doi.org/10.1097/00042307-200411000-00007>
12. **Flisser AJ, Blaivas JG.** Outcome of Urethral Reconstructive Surgery in a Series of 74 Women. *Journal of Urology.* 2003;169(6):2246–9. doi: <https://doi.org/10.1097/01.ju.0000061763.88247.16>
13. **Blanco Díez A, Álvarez Castelo L, Fernández Rosado E, Sánchez Rodríguez-Losada J, Chantada Abal V, Novas Castro S, et al.** Rotura traumática de uretra femenina: una rara entidad. Aportación de dos casos. *Actas Urológicas Españolas.* 2004;28(4):318–23.
14. **Smith AL, Ferlise VJ, Rovner ES.** Female urethral strictures: successful management with long-term clean intermittent catheterization after urethral dilatation. *BJU Int.* 2006;98(1):96–9. doi: <https://doi.org/10.1111/j.1464-410x.2006.06206.x>
15. **Spilotros M, Malde S, Solomon E, Grewal M, Mukhtar BM, Pakzad M, et al.** Female urethral stricture: a contemporary series. *World J Urol.* 2017;35(6):991–5. doi: <https://doi.org/10.1007/s00345-016-1947-7>

16. **Agochukwu-Mmonu N, Srirangapatnam S, Cohen A, Breyer B.** Female Urethral Strictures: Review of Diagnosis, Etiology, and Management. *Curr Urol Rep.* 2019;20(11):74. doi: <https://doi.org/10.1007/s11934-019-0933-1>
17. **Nitti VW, Tu LM, Gitlin J.** Diagnosing bladder outlet obstruction in women. *J Urol.* 1999;161(5):1535–40.
18. **Aldamanhori R, Inman R.** The treatment of complex female urethral pathology. *Asian J Urol.* 2018;5(3):160–3. doi: <https://doi.org/10.1016/j.ajur.2018.03.003>
19. **Migliari R, Leone P, Berdondini E, De Angelis M, Barbagli G, Palminteri E.** Dorsal buccal mucosa graft urethroplasty for female urethral strictures. *J Urol.* 2006;176(4 Pt 1):1473–6. doi: <https://doi.org/10.1016/j.juro.2006.06.043>
20. **Schwender CEB, Ng L, McGuire E, Gormley EA.** Technique and Results of Urethroplasty for Female Stricture Disease. *Journal of Urology.* 2006;175(3):976–80. doi: [https://doi.org/10.1016/s0022-5347\(05\)00336-8](https://doi.org/10.1016/s0022-5347(05)00336-8)
21. **Rehder P, Glodny B, Pichler R, Exeli L, Kerschbaumer A, Mitterberger MJ.** Dorsal urethroplasty with labia minora skin graft for female urethral strictures. *BJU International.* 2010;106(8):1211–4. doi: <https://doi.org/10.1111/j.1464-410x.2010.09240.x>
22. **Blaivas JG, Santos JA, Tsui JF, Deibert CM, Rutman MP, Purohit RS, et al.** Management of Urethral Stricture in Women. *Journal of Urology.* 2012;188(5):1778–82. doi: <https://doi.org/10.1016/j.juro.2012.07.042>
23. **Osman NI, Mangera A, Chapple CR.** A systematic review of surgical techniques used in the treatment of female urethral stricture. *Eur Urol.* 2013;64(6):965–73. doi: <https://doi.org/10.1016/j.eururo.2013.07.038>
24. **Sharma GK, Pandey A, Bansal H, Swain S, Das SK, Trivedi S, et al.** Dorsal onlay lingual mucosal graft urethroplasty for urethral strictures in women. *BJU Int.* 2010;105(9):1309–12. doi: <https://doi.org/10.1111/j.1464-410x.2009.08951.x>
25. **Lane GI, Smith AL, Stambakio H, Lin G, Al Hussein Alawamlh O, Anger JT, et al.** Treatment of urethral stricture disease in women: A multi-institutional collaborative project from the SUFU research network. *Neurourol Urodyn.* 2020;39(8):2433–41. doi: <https://doi.org/10.1002/nau.24507>
26. **Chua KJ, Mikhail M, Patel HV, Tabakin AL, Doppalapudi SK, Sterling J, et al.** Treatment of Urethral Stricture Disease in Women: Nonsystematic Review of Surgical Techniques and Intraoperative Considerations. *Res Rep Urol.* 2021;13:381–406. doi: <https://doi.org/10.2147/rru.s282651>