



Simple syringocele in an adult: a rare case. Role of retrograde sonourethronography

Siringocele simple en un adulto: un caso raro. Papel de la uretrasonografía retrógrada

Diego Martínez-García,^{1,2*} Eva Escudero-Fontano,¹ María Teresa Belmonte-Alcaráz,¹
 Julián García-Ligero,¹ Nuria Castillo-Soria,¹ Vicente José Bañón-Pérez,¹ Carlos Tello-Royloa.¹

Abstract

Description of the clinical case: 47-year-old male with nonspecific symptoms of the lower urinary tract. A urethroscopy is performed in which a small hole can be seen in the lower portion of the bulbar urethra through which progress cannot be made. Retrograde urethrography shows a small 8-mm cavity under the urethra, consistent with a syringocele. The study was completed by means of retrograde urethronography where a 22x4 mm cavity (APxL) was observed without appreciating the orifice. Finally, retrograde urethronography with ultrasound contrast revealed the orifice and a syringocele size of 35x5 mm (APxL).

Relevance: The case shows how new imaging techniques can contribute to the study of urethral pathology.

Clinical implications: The fact that syringocele is very rare in adults and is often asymptomatic can mean that its study using the usual protocols is not optimal, producing false negatives, underestimates of its size, errors in its classification or diagnostic errors.

Conclusions: Simple retrograde urethronography and retrograde ultrasound contrast urethronography are useful techniques in the study of syringocele.

Keywords:

Syringocele,
urethra, retrograde
urethronography,
ultrasound contrast

Autor de correspondencia:

*Diego Martínez García.
Dirección Crta. Orihuela-
Almoradí S/N-03314-San
Bartolomé (Orihuela).
España. Correo
electrónico:
dmgvitus@yahoo.es

Citación: Martínez-García D., Escudero-Fontano E., Belmonte-Alcaráz M. T., García-Ligero J., Castillo-Soria., Bañón-Pérez V. J., et al. *Siringocele simple en un adulto: un caso raro. Papel de la uretrasonografía retrógrada. Rev Mex Urol.* 2023;83(2):pp. 1-10

¹ Hospital Vega Baja, Orihuela, Alicante, España.

² Universidad Católica de Murcia UCAM, Health Sciences PhD Program, Campus de los Jerónimos, Murcia, España.

Recepción: 17 de noviembre de 2022

Aceptación: 31 de mayo de 2023



Resumen

Descripción del caso clínico: Varón de 47 años con sintomatología inespecífica del tracto urinario inferior. Se le practica una uretrocopia en la que se aprecia un pequeño orificio en la porción inferior de la uretra bulbar por el que no se puede progresar. En la uretrografía retrógrada se observa una pequeña cavidad de 8 mm bajo la uretra, compatible con siringocele. Se completa estudio mediante uretrasonografía retrógrada donde se aprecia una cavidad de 22x4 mm (APxL) sin apreciar el orificio. Finalmente, mediante uretrasonografía retrógrada con contraste ecográfico se apreció el orificio y un tamaño del siringocele de 35x5 mm (APxL).

Relevancia: El caso pone de manifiesto como las nuevas técnicas de imagen pueden contribuir en el estudio de la patología uretral.

Implicaciones clínicas: El hecho de que el siringocele sea muy poco frecuente en adultos y en muchas ocasiones asintomático puede provocar que su estudio mediante los protocolos habituales no sea óptimo produciéndose falsos negativos, infraestimaciones de su tamaño, errores en su clasificación o errores diagnósticos.

Conclusiones: La uretrasonografía retrógrada simple y la uretrasonografía retrógrada con contraste ecográfico son técnicas de utilidad en el estudio del siringocele.

Palabras clave:

Siringocele, uretra, uretrasonografía retrógrada, contraste ecográfico

Introducción

Las glándulas de Cowper o bulbouretrales son dos glándulas sexuales accesorias masculinas situadas en el espesor de la membrana urogenital,⁽¹⁻⁴⁾ una a cada lado. Drenan de manera independiente a través de unos conductillos de 2.5 mm,⁽⁵⁾ que discurren oblicuamente y desembocan mediante un orificio paramediano,⁽³⁻⁷⁾ en la cara inferior de la uretra bulbar. Además de estas dos glándulas principales, existe otro par de glándulas accesorias situadas en el tejido bulboesponjoso.⁽⁸⁾ Estas glándulas accesorias pueden drenar directamente en la uretra o a través de los conductillos de las glándulas principales.⁽⁹⁾

Fueron descritas por primera vez en 1699 por William Cowper.⁽¹⁰⁾ Surgen en la 12ª semana de vida intrauterina, siendo estructuras ectodérmicas que se originan en la uretra bulbomembranosa.⁽¹⁻³⁾ Su secreción neutraliza la orina y están relacionadas con la inmunidad del tracto genitourinario y la lubricación uretral durante la eyaculación.^(3,8,10-12) Se consideran las glándulas masculinas homólogas a las glándulas de Bartolino femeninas.⁽¹⁾

Aunque estas glándulas raramente son causa de patología se han descrito infecciones, neoplasias, trastornos congénitos y litiasis.^(8,10,12,13) En

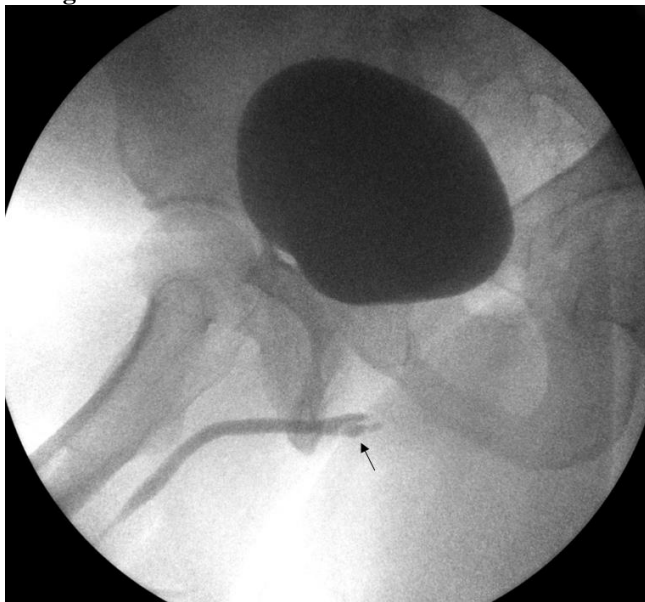
los casos de infección, los organismos más frecuentemente aislados son *Escherichia coli*, *Neisseria gonorrhoeae* y *Chlamydia trachomatis*.^(8,10) Los tumores primarios son extremadamente raros con 21 casos recogidos.⁽¹⁰⁾

Por otra parte, existe una patología propia de estas glándulas como es el siringocele. Un siringocele es la dilatación quística de los conductos de las glándulas de Cowper. Fue descrito por primera vez por Edling,⁽¹⁴⁾ en 1953 y la clasificación más extendida es atribuida a Maizels *et al.*⁽¹⁵⁾

Presentación del caso

Paciente de 47 años con antecedentes personales de hiperplasia benigna de próstata que acude a la consulta de urología con síntomas del tracto urinario inferior. En la flujometría se aprecia un flujo máximo de 4 ml/seg y una curva aplanada con sospecha de patología uretral. En la uretoscopia se aprecia un orificio de 3 mm en la cara inferior de la uretra bulbar, por el que no se logra progresar. En la uretrografía se aprecia una opacificación de 10-8 mm en la cara inferior de la uretra bulbar y un adelgazamiento sin irregularidades de la uretra bulbar (Figura 1).

Figura 1. Uretrografía retrógrada

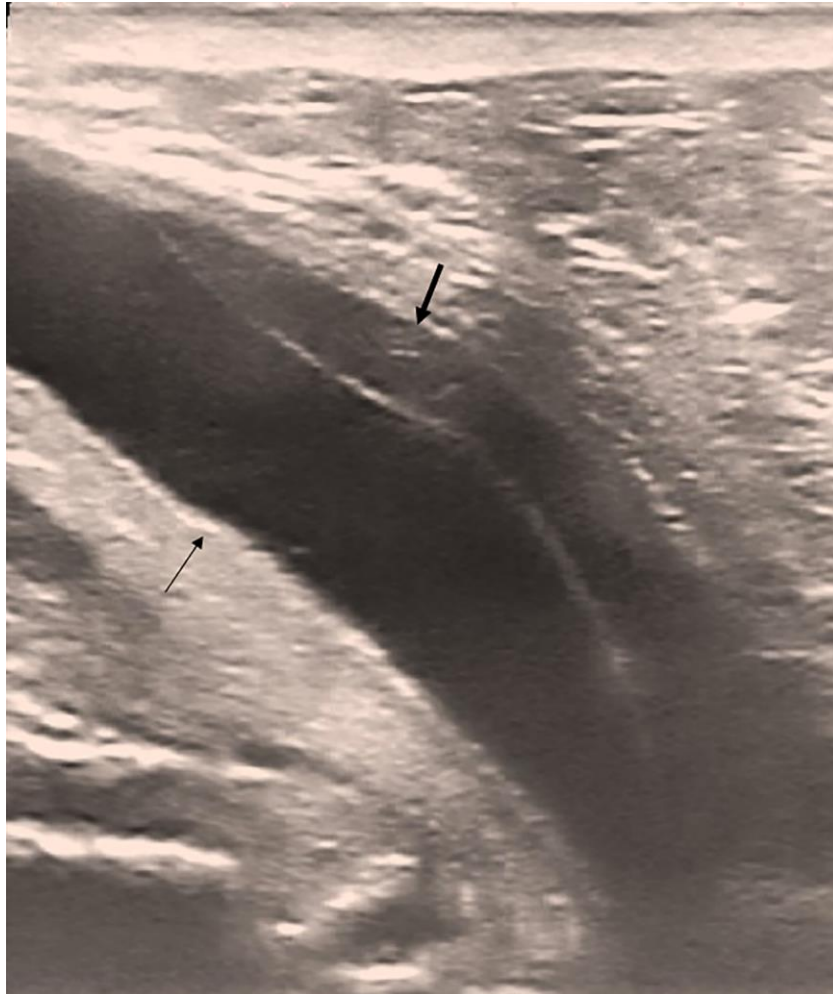

Uretrografía retrógrada en la que se aprecia una opacificación sacular (flecha negra) relacionada con la cara inferior de la uretra bulbar.

La presencia de un orificio basal en la uretra bulbar junto con la imagen en fondo de saco de la uretrografía, sugieren la presencia de un siringocele simple.

Se realiza una uretrasonografía retrógrada simple y se observa una pared uretral lisa sin lesiones, con cuerpos cavernosos y esponjoso normoconformados. Paralela e inferior a la uretra bulbar observamos una cavidad alargada de 22x4 mm (LxAP), sin observar el orificio de entrada (Figura 2).

Figura 2. Uretrosonografía retrógrada simple

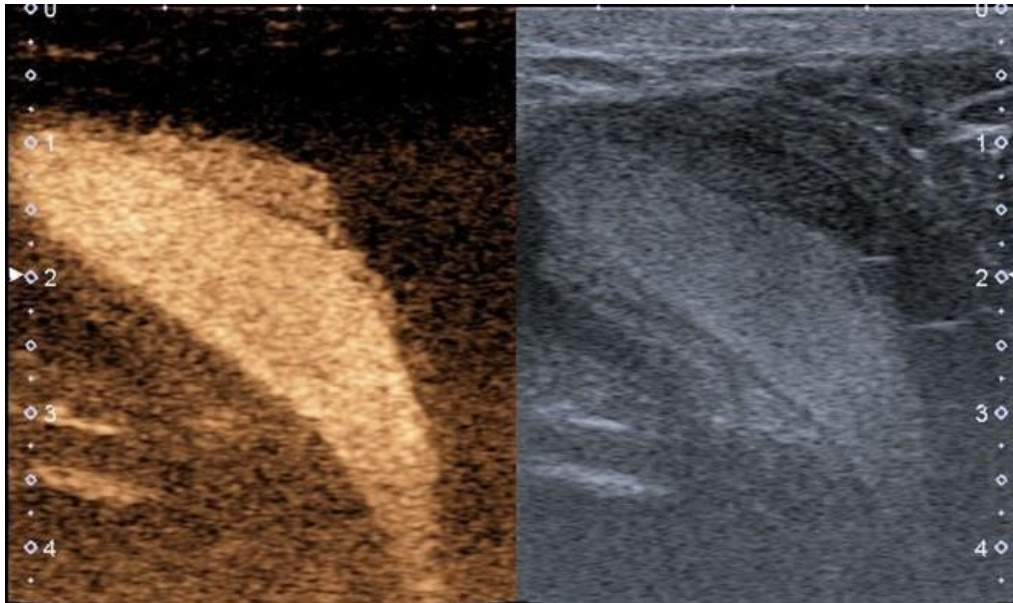


Se aprecia la luz de la uretra bulbar distendida (flecha negra) y bajo esta, superior en la imagen se observa una cavidad rellena de suero (flecha negra gruesa).

Posteriormente se realizó una uretrosonografía retrógrada con contraste ecográfico. Para ello, se utilizó una bolsa de suero de 500 ml colgada en un pie de gotero a 150 cm de altura y un sistema de infusión anastomosado a una sonda con balón. Una vez colocada la sonda en la uretra penéana del paciente e inflado el balón, se diluye una ampolla de contraste eco-

gráfico en la bolsa de suero y se abre el sistema de infusión. De esta manera, el contraste ecográfico diluido en el suero distiende y rellena por gravedad uretra y vejiga. En nuestro caso, se observó un rápido realce de la luz uretral, en cambio, el realce de la cavidad a través del orificio fue lento (Figura 3).

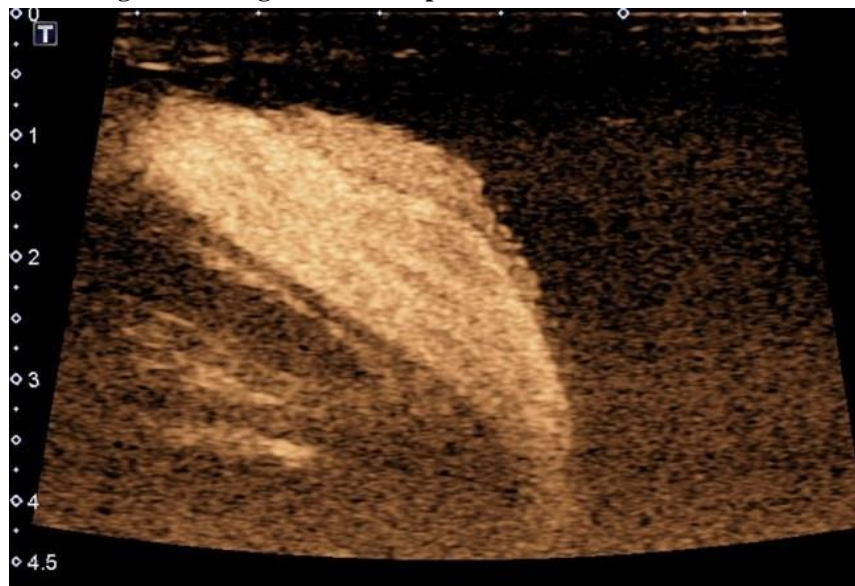
Figura 3. Uretrosonografía retrógrada en sistema dual



En la mitad izquierda en modo contraste y en la mitad derecha sin modo contraste. En ambas mitades se aprecia el siringocele, menos contrastado que la luz uretral.

El extremo distal de la cavidad se realizó de manera completa y homogénea a los 5 minutos de introducir el contraste ecográfico, mostrando finalmente el siringocele un tamaño de 35x5 mm (LxAP) (Figura 4).

Figura 4. Uretrosonografía retrógrada con ecopotenciador



Uretrosonografía retrógrada con ecopotenciador donde se observa el siringocele completamente contrastado de manera homogénea.

Discusión

Los siringoceles de las glándulas de Cowper son poco frecuentes con una incidencia en autopsias del 2-3%.^(4,16-18) Aunque existen casos descritos en adultos en la edad adulta son una rareza y habitualmente se detectan en la infancia y adolescencia.⁽¹⁹⁻²¹⁾ La incidencia en niños es del 1.5%.⁽⁹⁾

Su etiología suele ser congénita,^(3,4,11) pero se desconoce cuál es la causa de la dilatación.⁽⁸⁾ No obstante, el estímulo hormonal parece estar relacionado.⁽⁸⁾ Las glándulas de Cowper al igual que la próstata surgen a partir de la uretra durante la semana 10 del desarrollo bajo la regulación de la dihidrotestosterona.⁽⁸⁾ En estudios con ratones que carecen del factor de crecimiento beta 2, se ha observado el desarrollo de hiperplasia y la aparición de una dilatación de las glándulas de Cowper semejante a la de un siringocele.⁽⁸⁾ También se ha descrito hiperplasia del epitelio y la presencia de quistes de la glándula de Cowper en ratones con niveles bajos del factor de crecimiento beta 2.^(8,22)

Otros posibles orígenes son las infecciones, procesos inflamatorios y la iatrogenia.^(3,4,11) Además, se han descrito asociados al Collar de Cobbs, y a la atonía vesical.⁽²³⁻²⁵⁾

Los siringoceles son asintomáticos en la mayoría de las ocasiones y cuando presentan clínica suele ser inespecífica y propia del tracto urinario inferior incluyendo síntomas irritativos, goteo terminal, infecciones recurrentes, microhematuria y hematuria.^(3,4,23) La hematuria es frecuente en caso de rotura.⁽⁸⁾

Maizels *et al.*,⁽¹⁵⁾ distinguen cuatro tipos de siringoceles:

1. Siringocele simple: Dilatación distal del conducto que comunica con la uretra por un orificio.

2. Siringocele imperforado: Dilatación del conducto que no drena a la uretra, apareciendo una formación quística.
3. Siringocele perforado: El siringocele comunica por medio de un gran orificio, fácilmente visualizable en la endoscopia. Este orificio le confiere un aspecto diverticular.
4. Siringocele roto: Es la rotura de un siringocele imperforado, apreciándose una membrana que separa la luz del siringocele. En el caso del siringocele roto, la uretrografía muestra defectos de repleción lineales que separan la dilatación del conducto de la glándula de Cowper.⁽¹¹⁾

Watson *et al.*, por su parte, proponen dos tipos,⁽²⁶⁾ dependiendo de su comunicación con la luz uretral:

1. Siringocele abierto: Abierto a luz uretral y que se relaciona con clínica de disuria, frecuencia miccional, incontinencia, goteo terminal y hematuria.
2. Siringocele cerrado: No comunica con la luz uretral y se asocia con clínica de obstrucción infravesical.

Tradicionalmente el diagnóstico del siringocele se ha realizado mediante uretrografía y uretroscopia.^(27,28) No obstante, la uretrografía puede perder protagonismo con el desarrollo de nuevas técnicas de imagen. Melquist *et al.*, ya propusieron realizar un ultrasonido transrectal con anterioridad a la cistouretrografía.⁽⁵⁾ Los siringoceles simples o cerrados, que aparecen como cavidades quísticas pueden apreciarse mediante RM,⁽¹⁶⁾ ecografía o incluso TC.

Las anteriores técnicas de imagen son de utilidad, no obstante, la uretrasonografía retrógrada es una técnica sin radiación que aporta una información completa de la uretra, ya que, permite el estudio del cuerpo esponjoso, los cuerpos cavernosos y la luz uretral, así como

valorar el grado de estenosis uretral y la presencia de espongiobrosis.

La uretrasonografía retrógrada es una técnica sencilla de realizar con muchas similitudes a la uretrografía retrógrada. Es necesario sondar la uretra de manera que el suero no refluya. Esta sonda debe de anastomosarse a un sistema de infusión unido a una bolsa de solución salina situada en un pie de gotero. Una vez abierto el sistema de infusión el suero instilado de manera retrógrada distiende la luz uretral. Esta distensión mantenida de la luz uretral que produce la solución salina permite valorar la morfología de la uretra, su pared y la presencia de lesiones intraluminares.^(4,29)

Por otra parte, la técnica puede realizarse con contraste ecográfico (uretrasonografía retrógrada con contraste), lo que es de gran utilidad en el estudio de siringoceles, fistulas o divertículos,⁽⁴⁾ pues su uso permite observar con mayor nitidez los trayectos y comunicaciones entre las estructuras. Un siringocele perforado comunica con la uretra por medio de un gran orificio fácilmente objetivable que simula un divertículo fusiforme.⁽³⁾ En cambio, en un siringocele simple este orificio puede ser muy pequeño y solo ocasionalmente visto por uretroscopia,⁽³⁾ pudiéndose confundir con un siringocele imperforado. Sin embargo, ambos siringoceles se comportan de manera distinta al utilizar contraste ecográfico. En un siringocele imperforado, no existe comunicación con la uretra y el contraste ecográfico realza la luz uretral sin introducirse en la cavidad, quedando una cavidad sin realce.⁽⁴⁾ En un siringocele simple, existe paso de contraste ecográfico desde la uretra a la cavidad a través del orificio. El paso de contraste ecográfico por el orificio del siringocele es menor y más lento que por la luz uretral, produciendo este retraso en el llenado

del siringocele un “efecto de doble realce”, siendo el realce más intenso, homogéneo y rápido en la uretra que en el siringocele (Figura 3). Por ello, para no infraestimar el tamaño del siringocele es recomendable aumentar el tiempo de exploración hasta que el contraste rellene de manera homogénea todo el siringocele (Figura 4). De este modo, se puede apreciar como a medida que aumenta la entrada de contraste en el siringocele, ambas luces, la uretral y la del siringocele tienden a presentar la misma intensidad de realce (Figura 4). No obstante, si el tiempo de exploración es excesivo por las características propias del contraste ecográfico que se degrada con su uso, es posible que se pierda nitidez en la imagen o incluso que sea necesario añadir otro vial de contraste ecográfico.

El diagnóstico diferencial del siringocele debe incluir fístulas, aunque estas suelen situarse en la proximidad del ligamento suspensorio del pene y asociarse con antecedentes de sondajes. Los divertículos y las valvas deben sospecharse sobre todo, en niños y adultos jóvenes. Además, debe descartarse patología periuretral como abscesos y tumoraciones.

En la mayoría de los casos la clínica es leve o el paciente esta asintomático por lo que el tratamiento es conservador.⁽³⁾ El seguimiento es una opción pues la sintomatología puede mejorar sin necesidad de intervenciones.^(5,30) La intervención más extendida para los casos sintomáticos es la marsupialización endoscópica,⁽²⁸⁾ debiendo quedar una comunicación amplia para evitar recidivas.⁽²⁷⁾

Conclusión

La uretrasonografía es una técnica diagnóstica exenta de radiación, indicada para el estudio de

la pared uretral y lesiones en la misma. Tradicionalmente el siringocele se ha diagnosticado mediante uretrografía y uretroscopia. La uretrasonografía retrógrada simple es una técnica útil para el estudio de siringoceles. Además, el uso del contraste ecográfico diluido en suero permite detectar con facilidad la presencia de comunicaciones, por lo que es muy eficaz en el diagnóstico de divertículos, fístulas uretrales y siringoceles.

Taxonomía CRediT

Diego Martínez-García: Conceptualización, redacción, revisión y edición.

Eva Escudero Fontano: Conceptualización, redacción, revisión y edición.

María Teresa Belmonte Alcaraz: Redacción y visualización.

Julián García Ligerio: Redacción, revisión y edición, Software.

Nuria Castillo Soria: Redacción y software.

José Vicente Bañón Pérez: Redacción, revisión y aprobación de la versión final del manuscrito.

Carlos Tello Royloa: Visualización y redacción.

Financiación

No se recibió patrocinio de ningún tipo para llevar a cabo este artículo.

Conflicto de intereses

Los autores declaran no tener ningún conflicto de intereses.

Referencias

1. **Parsons RB, Fisher AM, Bar-Chama N, Mitty HA.** MR imaging in male infertility. *RadioGraphics*. 1997;17(3):627–37. doi: <https://doi.org/10.1148/radiographics.17.3.9153701>
2. **Berrocal T, López-Pereira P, Arjonilla A, Gutiérrez J.** Anomalies of the Distal Ureter, Bladder, and Urethra in Children: Embryologic, Radiologic, and Pathologic Features. *RadioGraphics*. 2002;22(5):1139–64. doi: <https://doi.org/10.1148/radiographics.22.5.g02se101139>
3. **Cerqueira M, Xambre L, Silva V, Prisco R, Santo R, Lages R, et al.** Siringocele imperforado de las glándulas de cowper. tratamiento por vía laparoscópica. *Actas Urológicas Españolas*. 2004;28(7):535–8. doi: [https://doi.org/10.1016/S0210-4806\(04\)73125-3](https://doi.org/10.1016/S0210-4806(04)73125-3)
4. **Martínez García D, Bañón Pérez VJ.** Siringocele imperforado de la glándula de Cowper. Diagnóstico por uretrasonografía. *Actas Urológicas Españolas*. 2018;42(5):351–2. doi: <https://doi.org/10.1016/j.acuro.2018.01.002>
5. **Melquist J, Sharma V, Sciallo D, McCaffrey H, Ali Khan S.** Current diagnosis and management of syringocele: a review. *Int braz j urol*. 2010 Feb;36:03–9. doi: <https://doi.org/10.1590/S1677-55382010000100002>
6. **Campobasso P, Schieven E, Fernandes EC.** Cowper's syringocele: an analysis of 15 consecutive cases. *Archives of Disease in Childhood*. 1996;75(1):71–3. doi: <http://dx.doi.org/10.1136/adc.75.1.71>
7. **Pinós Paul M, Lozano Uruñuela F, de Pablo Cárdenas A, Jiménez Aristu J, Jiménez Calvo J, Sarmiento Gómez C, et al.** [Syringocele of the Cowper's gland]. *Arch Esp Urol*. 2001;54(4):381–3.

8. Chughtai B, Sawas A, O'malley RL, Naik RR, Ali Khan S, Pentylala S. A neglected gland: a review of Cowper's gland. *International Journal of Andrology*. 2005;28(2):74–7. doi: 10.1111/j.1365-2605.2005.00499.x
9. Shaw MBK, Cole O, Terry TR. Cowper's Syringocele Causing Painful Haematuria in an Adult. *The Scientific World Journal*. 2004;4:308–10. doi: <https://doi.org/10.1100/tsw.2004.82>
10. Lisker-Cervantes A, Romero-Vélez G, Villeda-Sandoval CI, Zavaleta MS, Castillejos-Molina R. Tumores de las glándulas de Cowper: una revisión de la literatura. *Revista Mexicana de Urología*. 2013;73(4):187–90.
11. Navas Pastor J, García Ligerio J, García García F, Tomas Ros M, Rico Galiano JL, Sempere Gutiérrez A, et al. Siringocele de la glándula de Cowper. Presentación de dos casos diagnosticados en la edad adulta. *Arch esp urol* (Ed impr). 2002;322–4.
12. Carpenter AA, Bernardo JR. Adenoid Cystic Carcinoma of Cowper's Gland: Case Report. *Journal of Urology*. 1971;106(5):701–3. doi: [https://doi.org/10.1016/S0022-5347\(17\)61379-X](https://doi.org/10.1016/S0022-5347(17)61379-X)
13. Keen MR, Golden RL, Richardson JF, Melicow MM. Carcinoma of Cowper's Gland Treated with Chemotherapy. *Journal of Urology*. 1970;104(6):854–9. doi: [https://doi.org/10.1016/S0022-5347\(17\)61851-2](https://doi.org/10.1016/S0022-5347(17)61851-2)
14. Edling NPG. The Radiologic Appearances of Diverticula of the Male Cavernous Urethra. *Acta Radiologica*. 1953;40(1):1–8. doi: <https://doi.org/10.3109/00016925309135306>
15. Maizels M, Stephens FD, King LR, Firlit CF. Cowpek's Syringocele: A Classification of Dilatations of Cowper's Gland Duct Based Upon Clinical Characteristics of 8 Boys. *Journal of Urology*. 1983;129(1):111–4. doi: [https://doi.org/10.1016/S0022-5347\(17\)51946-1](https://doi.org/10.1016/S0022-5347(17)51946-1)
16. Taskovska M, Hawlina S. Cowper's Syringocele in Adolescent Male: Case Report. *Journal of Endourology Case Reports*. 2017;3(1):130–3. doi: <https://doi.org/10.1089/cren.2017.0086>
17. Dewan PA. A Study of the Relationship between Syringoceles and Cobb's Collar. *European Urology*. 2017;30(1):119–24. doi: 10.1159/000474156
18. Merchant SA, Amonkar PP, Patil JA. Imperforate syringoceles of the bulbourethral duct: appearance on urethrography, sonography, and CT. *American Journal of Roentgenology*. 1997;169(3):823–4. doi: <https://doi.org/10.2214/ajr.169.3.9275905>
19. Richter S, Shalev M, Nissenkorn I. Late appearance of Cowper's syringocele. *The Journal of urology*. 1998;160(1):128–9.
20. Montesino Semper M, Hernaez Manrique I, Recarte Barriola JA. [Syringocele of the Cowper's glands in adults: presentation of a case]. *Actas Urol Esp*. 1991;15(1):104–6.
21. Kumar J, Kumar A, Babu N, Gautam G, Seth A. Cowper's syringocele in an adult. *Abdom Imaging*. 2007;32(3):428–30. doi: <https://doi.org/10.1007/s00261-006-9032-0>
22. Dünker N, Aumüller G. Transforming growth factor-beta 2 heterozygous mutant mice exhibit Cowper's gland hyperplasia and cystic dilations of the gland ducts (Cowper's syringoceles). *Journal of Anatomy*. 2002;201(2):173–83. doi: <https://doi.org/10.1046/j.1469-7580.2002.00079.x>
23. Salinas Sánchez AS, Segura Martín M, Lorenzo Romero J, Hernández Millán I, Ruiz Mondejar R, Virseda Rodríguez JA. Ruptured syringocele of the Cowper's gland. Report of a case. *Actas Urol Esp*. 1998 Sep;22(8):712–5.

24. **Mutlu N, Çulha M, Mutlu B, Acar O, Turkan S, Gokalp A.** Cobb's Collar and Siringocele with Stone. *International Journal of Clinical Practice*. 1998;52(5):352–3. doi: <https://doi.org/10.1111/j.1742-1241.1998.tb11647.x>
25. **Türker Köksal İ, Erdoğan T, Usta M, Ateş M, Baykara M.** Unexpected Presentation of Siringocele: Acontractile Bladder. *Urologia Internationalis*. 2003 Aug 7;71(2):222–3. doi: <https://doi.org/10.1159/000071853>
26. **Watson RA, Lassoff MA, Sawczuk IS, Thame C.** Siringocele of Cowper's Gland Duct: An Increasingly Common Rarity. *Journal of Urology*. 2007;178(1):285–285. doi: <https://doi.org/10.1016/j.juro.2007.03.155>
27. **Server Pastor G, Rigabert Montiel M, Nicolás Torralba JA, Bañón Pérez V, Valdelvira Nadal P, Pérez Albacete M.** Siringocele simple de la glándula de Cowper. *Arch esp urol*. 2001;54(2):163–5.
28. **Saez Barranquero F, Herrera Imbroda B, Castillo Gallardo E, Cantero Mellado JA, Antuña Calle F, Bonilla Parrilla R, et al.** Siringocele in adult patient. Case report. *Arch Esp Urol*. 2012;65(4):502–4.
29. **Berná-Mestre J de D, Balmaceda T, Martínez D, Escudero JF, Martínez G, García JA, et al.** Optimisation of sonourethrography: the clamp method. *Eur Radiol*. 2018;28(5):1961–8. doi: <https://doi.org/10.1007/s00330-017-5211-3>
30. **Bevers RFM, Abbekerk EM, Boon TA.** Cowper's syringocele: symptoms, classification and treatment of an unappreciated problem. *Journal of Urology*. 2000 Mar;163(3):782–4. doi: [https://doi.org/10.1016/S0022-5347\(05\)67803-2](https://doi.org/10.1016/S0022-5347(05)67803-2)