




## Fournier's gangrene related to the use of double j-stent: a case report

### Gangrena de Fournier en paciente portador de catéter doble jota retenido

 Óscar Alberto Sierra-Peláez,<sup>1\*</sup>  Juan Carlos Vélez-Román,<sup>1</sup>  Ronald Javier Infante-Burgos,<sup>1</sup>  
 Maryan José Umaña-Peña.<sup>1</sup>

#### Abstract

**Case report:** A 30-year-old male patient with a history of endoscopic ureterolithotomy 5 years ago along with the placement of a double J catheter. On clinical examination, swelling, redness, and warmth extending to the base and body of the penis were observed. Laboratory tests, soft tissue ultrasound, and Urotomography were performed, revealing findings of gas necrosis and accumulation of debris in the perineal area and the base of the penis. Surgical drainage was performed, yielding positive results for *Escherichia coli*. The diagnosis was Fournier's gangrene. In-hospital management was carried out, including broad-spectrum coverage for 14 days, with a progressive decrease in leukocytes and partial wound resolution, followed by medical discharge. The patient received outpatient management and follow-up at the wound clinic, resulting in successful resolution.

**Relevance:** Fournier's gangrene is a progressive necrotizing, soft tissues infection, affecting the external genitals and/or perineum. It generally occurs in older men and is considered a urological emergency due to its rapid progression and high lethality; even under the administration of broad-spectrum antibiotics and extensive surgical debridement, it could be fatal. Among its predisposing factors are diabetes mellitus, kidney failure, obesity, alcoholism, hallucinogens, steroids, smoking, cancers, and HIV.

**Clinical implications:** The main practical implications of this report are related to increased control, monitoring, and surveillance of patients with double J catheters. In this regard, it is suggested that such medical devices, which are used in urology, be removed at the established times, reducing the probability of complications and infections due to improper use.

**Conclusion:** The retained double J catheter for 5 years could potentially be associated as a causative agent of Fournier's gangrene, especially considering the absence of underlying medical conditions, with this surgical history being the most relevant factor, supported by the results obtained from secretion culture and urine culture. Therefore, all patients who have such devices, commonly used in urology, should undergo timely extraction to reduce the probability of developing complications and/or any type of infection.

#### Keywords:

Fournier's gangrene,  
necrotizing fasciitis,  
double J catheter

#### Autor de correspondencia:

\*Oscar Alberto Sierra Peláez. Dirección: Universidad de Cartagena, Campus de la Salud, Facultad de Medicina, Barrio Zaragocilla. Correo electrónico: oscarasierra@gmail.com

**Citación:** Sierra-Peláez O. A., Vélez-Román J. C., Infante-Burgos R. J., Umaña-Peña M. J. Gangrena de Fournier en paciente portador de catéter doble jota retenido. *Rev Mex Urol*. 2024;84(3) 1-10

<sup>1</sup> Universidad de Cartagena, Cartagena, Colombia.

**Recepción:** 9 de septiembre de 2022.

**Aceptación:** 3 de junio de 2023.



## Resumen

**Caso clínico:** Paciente masculino de 30 años con antecedentes de ureterolitotomía endoscópica hace cinco años más colocación de catéter doble J. En el examen clínico se observó edema, rubor y calor, que se extendía hasta la base y cuerpo del pene. Se realizaron exámenes de laboratorio, ecografía de tejidos blandos y urotomografía, evidenciando hallazgos de necrosis gaseosa y acumulación de detritos en el área perineal y la base del pene. Se realizó drenaje quirúrgico, dando positivo a *Escherichia coli*. El diagnóstico fue gangrena de Fournier. Se realizó manejo intrahospitalario, incluyendo cubrimiento de amplio espectro por 14 días, con descenso progresivo de leucocitos y resolución parcial de herida, con posterior alta médica, con manejo y seguimiento ambulatorio con clínica de heridas, con resolución exitosa.

**Relevancia:** La gangrena de Fournier es una infección progresiva necrotizante en los tejidos blandos de los genitales externos y/o perineo. Ésta generalmente ocurre en hombres mayores y se considera una urgencia urológica debido a su rápida progresión y alta letalidad; inclusive aún bajo la administración de antibióticos de amplio espectro y un extenso desbridamiento quirúrgico, podría ser fatal. Entre sus factores predisponentes esta la diabetes *mellitus*, falla renal, obesidad, alcoholismo, alucinógenos, esteroides, tabaquismo, cánceres y VIH.

**Implicaciones clínicas:** Las principales implicaciones prácticas de este reporte están relacionadas con mayor control, seguimiento y vigilancia a los portadores de catéteres doble J. En este sentido, se sugiere que este tipo de dispositivos médicos que son usados en urología sean removidos en los tiempos establecidos, disminuyendo probabilidad de complicaciones e infecciones debido al uso inadecuado.

**Conclusiones:** el catéter doble J retenido hace 5 años, podría estar asociado como agente causal de la gangrena de Fournier, teniendo en cuenta que no cursa con enfermedades de base, siendo este antecedente quirúrgico el dato más relevante, apoyados con los resultados obtenidos del cultivo de secreción y urocultivo. Por lo tanto, todos los pacientes que porten este tipo de dispositivos, de uso frecuente en el área urológica, deben realizarse la extracción de estos, en los tiempos indicados, logrando así disminuir la probabilidad de desarrollar complicaciones y/o algún tipo de infección.

### Palabras clave:

Gangrena de Fournier,  
fascitis necrotizante,  
catéter doble J

## Introducción

La gangrena de Fournier ha sido definida como una infección progresiva necrotizante de tejidos blandos que afecta a genitales externos y/o perineo; se caracteriza por una endarteritis obliterante y trombosis de las arterias subcutáneas produciendo una destrucción del tejido fasciales del perineo, escroto, pene, muslos y parte inferior del abdomen. Esta infección usualmente es polimicrobiana que se origina desde la piel, uretra o recto. Entre los microorganismos más asociados a su aparición están los: *Bacteroides*, *Escherichia coli*, *Estafilococos*, *Streptococos*, *Pseudomonas* y *Enterococos*.<sup>(1)</sup>

Es una patología que afecta frecuentemente adultos mayores de 50 años, con una razón hombre-mujer de 10:1, lo que significa que por cada diez hombres enfermos una mujer podría estar afectada. Aunque se ha reportado que la incidencia de la gangrena de Fournier es relativamente baja, presentándose en aproximadamente 1.6 individuos por cada 100 000 habitantes, esta infección es considerada como una urgencia urológica debido a su rápida progresión y alta letalidad; inclusive se ha reportado que aún bajo la administración de antibióticos de amplio espectro y un extenso desbridamiento quirúrgico, podría ser fatal.<sup>(2)</sup> Por lo tanto, el diagnóstico y tratamiento oportuno son esenciales para disminuir las probabilidades de morir a causa de esta enfermedad.

Aunque es ampliamente conocido que la etiología de la gangrena de Fournier es mayoritariamente polimicrobiana, existen factores de riesgos predisponentes para esta infección tales como diabetes *mellitus*, falla renal, falla hepática, obesidad, abuso del alcohol, drogas alucinógenas, esteroides, tabaquismo, cánceres e infección por VIH.<sup>(3)</sup> Además, esta gangrena

es más prevalente en pacientes con condiciones urológicas y enfermedades del área perianal. En este sentido, las estenosis uretrales y los catéteres permanentes podrían ser considerados como factores de riesgo, al igual que los traumatismos genitales y los abscesos perianales.<sup>(3)</sup>

Es importante resaltar, el uso del catéter uretral doble J permite un buen drenaje urinario del riñón a la vejiga, siendo generalmente seguro y bien tolerado. Por lo tanto, hace parte fundamental de los dispositivos médicos utilizados de manera frecuente en el área de urología. Aunque, se han reportado algunas complicaciones con su uso tales como hematuria, disuria, dolor suprapúbico, reflujo vesicoureteral, fractura del catéter y fístula ureteral, actualmente no existen reportes en la literatura de una posible asociación entre la gangrena de Fournier y el uso de catéter doble J.

Por lo tanto, el objetivo de este reporte es describir el caso clínico de un paciente masculino adulto joven, sin enfermedades de base, diagnosticado con gangrena de Fournier relacionada con el uso de catéter doble J retenido, hace cinco años.

## Caso clínico

Paciente masculino de 30 años, sin antecedentes familiares reportados, niega antecedentes patológicos de base, refiere como antecedentes quirúrgicos la realización de ureterolitotomía endoscópica flexible láser hace cinco años, secundario a cálculo renal izquierdo, más colocación de catéter doble J izquierdo. Desde entonces era portador de este, el cual no se había retirado, refiere etilismo ocasional, niega consumo de sustancias psicoactivas, quien acude al servicio de urgencias, refiriendo cuadro

clínico consistente en: “hinchazón en el pene y dificultad para orinar”, refiere inicio de sintomatología hace cinco días, que inicialmente presentó edema en el pene, el cual progresó rápidamente, hasta causar deformidad de su miembro, pérdida de la anatomía, dolor, ardor y dificultad para la micción, acompañado de fiebre, malestar general, astenia y adinamia, dolor e incomfort en región púbica y base del pene.

Al examen clínico se observa paciente adulto joven en alerta, orientado y sin disnea, con frecuencia cardíaca de 110 latidos/minuto, presión arterial de 110/79 mm Hg, saturación de oxígeno en sangre del 97 % y temperatura 37.2 °. Se presenta abdomen blando depresible sin masas en el hipogastrio, con edema del pene, rubor y calor que se extiende hasta la base y cuerpo del pene (Figura 1). Se palpa zona fluctuante en la base del pene que lo deforma en una curvatura, hacia lado derecho y genera una compresión sobre la uretra, prepucio edematizado que impide evaluar el orificio uretral, al evaluar las extremidades inferiores están se encuentran sin alteración, ni déficit neurológico.

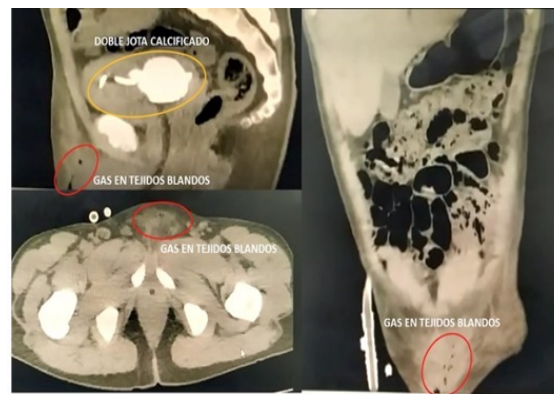
**Figura 1. Examen clínico inicial**



\*Se observa inflamación y deformidad del pene.

Los resultados de los exámenes complementarios al ingreso fueron: laboratorio clínico (leucocitos: 37 800, polimorfonucleares: 89 %, hemoglobina: 9.5, hematocrito: 27, plaquetas: 676 000, proteína C reactiva semicuantitativa: 189, creatinina: 2.34, y BUN: 28.6; ecografía de tejidos blandos (colección en la base del pene de 30 cc con detritos en el interior, gas, indicativo de absceso); y urotomografía (se evidencian siluetas renales de tamaño y estructura normal, no ectasias, no imágenes hiperdensas a nivel de sistemas ureteropielocaliciales, sistema ureterovesical de contorno y tamaño normal, vejiga se observa imagen radiopaca compatible con cálculo de aproximadamente 8 cm, se evidencia a nivel de zona púbica y base del pene imagen compatible con necrosis gaseosa y acumulación de detritos que compromete tejidos blandos) (Figura 2); debido a este hallazgo se decide llevar a cirugía con intención de drenar la colección y toma de muestra para cultivo.

**Figura 2. Urotac de la región púbica**



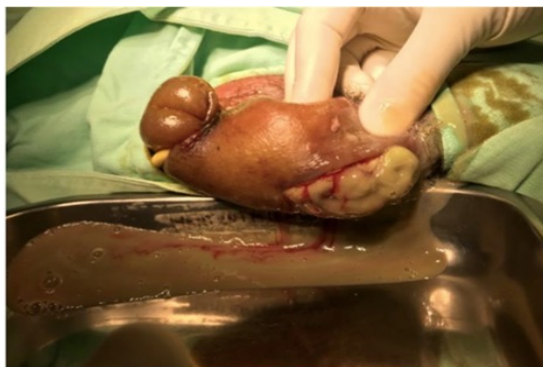\* Se evidencia proceso gaseoso a nivel de pubis y catéter doble J calcificado.

La impresión diagnóstica fue de una infección de los tejidos blandos, correspondiente a una fascitis necrotizante con compromiso del pene y la pared abdominal con gas en el

interior, concordante con gangrena de Fournier asociado a calcificación de catéter doble J retenido. Teniendo en cuenta que el paciente no cursaba con enfermedades de base, siendo su antecedente quirúrgico un dato significativo para realizar correlación de esta clínica, teoría que se reafirma con el resultado del urocultivo y cultivo reportados. Se realizó manejo primario intrahospitalario para foco infeccioso de tejidos blandos, desde el ingreso se inició cubrimiento de amplio espectro con piperacilina/tazobactam a dosis de 4.5 gramos intravenosa cada 6 horas durante las primeras 24 horas, luego se hizo ajuste a una dosis de 2.25 gramos cada 6 horas. Debido al edema, la deformidad del pene, con limitación para la visualización del orificio ureteral por gran edema y deformidad del prepucio y la imposibilidad para la micción, se procede a realizar cateterismo vesical con guía conductora con sonda Foley 18 fr 2 vías hasta vejiga, conectándose a cystoflo y drenando 600 cc de orina concentrada sin detritos ni residuos. No se decide realización de evacuación suprapúbica debido a riesgo de diseminación, y afectación de zona de punción.

El paciente es llevado a cirugía dentro del periodo de 48 horas posteriores a su ingreso para su primera intervención, en donde se realizó incisión a dos centímetros de la base del pene y drenaje de absceso en la región dorsal hacia la base, donde se drenó abundante material purulento y fétido (Figura 3), que comprometía el cuerpo del pene y la base sin afectar el escroto. Se hace lavado exhaustivo con 2000 cc de solución salina 0.9 %, solución yodada y agua oxigenada, nuevo lavado del área quirúrgica con solución salina 0.9 % y se deja apósitos de gasas en el interior con nitrofurazona, no se sutura y se cubre con apósitos quirúrgicos de gasas convencional.

**Figura 3. Drenaje de colección en primera estancia**



En el primer día posoperatorio, se observa paciente con una evolución satisfactoria, herida cubierta con apósitos, aún con tejido desvitalizado en el lecho drenado. Por tanto, se programa para un segundo tiempo quirúrgico en 24 horas. Los laboratorios de control en su primer día fueron leucocitos: 29 400; polimorfonucleares: 89 %; hemoglobina: 9; hematocrito: 26 y plaquetas: 600 000. Se realizó un segundo lavado quirúrgico, se retiraron los apósitos previos de cirugía anterior, se realizó nuevo desbridamiento, ampliación de la herida y remoción mecánica de tejido desvitalizado que rodea la túnica de Buck en la cara dorsal y lateral del pene. Los resultados de laboratorio de control posterior a la segunda intervención fueron creatinina: 2.5; nitrógeno ureico: 31; leucocitos: 19 600; polimorfonucleares: 77 %; hemoglobina: 7.6; hematocrito: 22.6; plaquetas: 66 5000 y proteína C reactiva: 90.

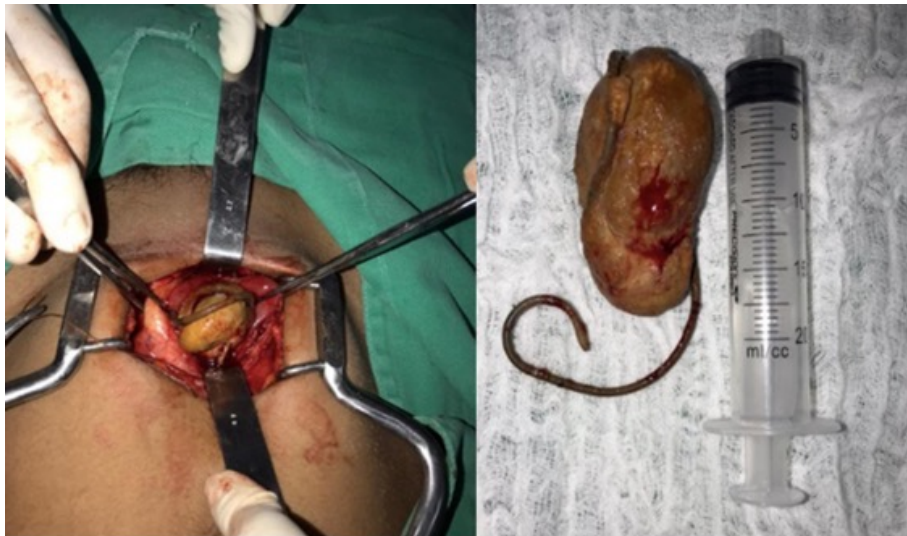Se solicitó valoración por parte de infectología en su día cinco, quien recomendó que, por el área comprometida, los principales microorganismos a analizar fueran *estafilococos*, *estreptococos* y *enterobacterias*. Debido a la baja probabilidad de que en esta área se presente infección por *pseudomonas*, se ordenó por



dicha especialidad, reajuste de manejo antibiótico, rotando a ampicilina/sulbactam a una dosis ajustada a la tasa de filtración glomerular, la cual se administró por ocho días. Desde la segunda intervención quirúrgica el paciente fue manejado con clínica de heridas quienes realizaron manejo con apósitos especiales de alginato (Aquacel) y cambio cada 48 horas por diez días, logrando formar tejido de granulación hasta cerrar el defecto por segunda intención. El reporte de laboratorios mostró los siguientes resultados: VDRL: no reactivo, VIH: negativo, hemoglobina glicosilada: 4.47, hemocultivos: negativos y urocultivo *E Coli* resistente a los aminoglucósidos y ampicilina. Cultivo de secreción tomado en primera intervención quirúrgica reporto: *E Coli* resistente a trimetropin/sulfametoazol, aminoglucósidos, ampicilina.

En el día 10 de hospitalización los laboratorios de control fueron creatinina: 1.98; nitrógeno ureico: 16; potasio: 4; cloro: 110; calcio 1.24; leucocitos: 6700; polimorfonucleares: 59 %, hemoglobina: 10; hematocrito: 29.3 y plaquetas: 47 3000. Se programó paciente para una tercera intervención quirúrgica (Figura 4), donde se realizó cistolitotomía abierta para extracción de cálculo reportado en urotomografía, obteniendo un cálculo de aproximadamente 10 cm formado a partir del catéter doble J retenido, portado por el paciente desde hace 5 años, el cual se desplazó completamente hacia vejiga; logrando así remover ambos.

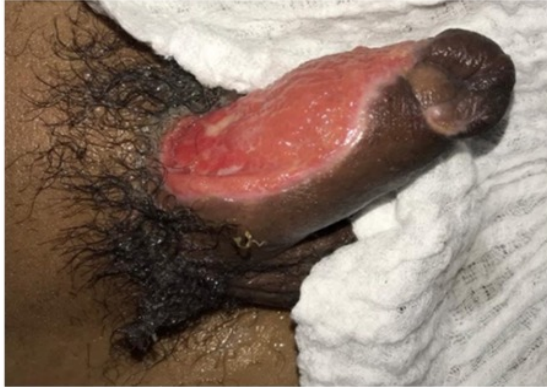**Figura 4. Tercera intervención quirúrgica**



\*Se observa catéter doble J descendido completamente a vejiga, calcificado de aproximadamente 8 cm.

La figura 5 muestra resolución en manejo por clínica de heridas. Luego de 14 días de manejo intrahospitalario, se logró dar egreso médico con sonda vesical para cicatrización de la vejiga y lograr una adecuada micción debido a edema de los tejidos (Figura 5).

**Figura 5. Paciente en resolución en manejo por clínica de heridas**



En la primera cita de control programada cinco días posteriores a su egreso, se observa buena evolución clínica y herida quirúrgica sana, se retiran puntos de herida abdominal (cistostomía), pene con herida en buen estado y abundante tejido de granulación, sonda uretral permeable y orina clara. A los diez días se realiza cita de control para recambio de sonda y se remite a valoración por cirugía plástica para manejo del defecto, quien considero manejo por clínica de heridas por no necesidad de cirugía para cobertura de defecto. A los 21 días posteriores a su egreso, se programó retiro de sonda vesical, sin complicaciones, con pequeña zona en resolución a nivel de cuerpo de pene, que continuo en manejo ambulatorio con clínica de heridas. En la última cita de control (45 días posteriores), se observa buena evolución, niega retención urinaria, pene con herida en dorso con epitelización en bordes de aproximadamente del 1 % de superficie corporal, resolución del edema y micción espontánea.

## Discusión

Mediante este reporte de caso clínico se describe la posible asociación de la gangrena de

Fournier con el uso de catéter doble J retenido, teniendo en cuenta que el paciente no cursaba con antecedentes importante de base como inmunosupresión o patológicas como diabetes, hipertensión u otras; reporte de laboratorios clínicos que descartan enfermedades de transmisión sexual, e imágenes que aportan una posible asociación causal. Sin embargo, debido a que no se han encontrado reportes previos, y no hay mucha evidencia, este hallazgo podría ser el primer caso reportando en la literatura.

Los principales hallazgos de este caso en particular, sugieren que el uso de un dispositivo medico (el catéter doble J) podría estar relacionado con la gangrena de Fournier, infección necrotizante que afecta mayoritaria el pene y zona circundante.<sup>(4)</sup> Entre los principales factores de riesgos asociados con la gangrena de Fournier esta la presencia de comorbilidades, obesidad, alcoholismo, tabaquismo, etc. En este sentido se han reportado una variedad de factores asociados a esta gangrena; por ejemplo, Ngugi *et al.* evaluó la presentación,<sup>(5)</sup> resultados y otras características de la gangrena de Fournier en Nairobi, concluyendo que la infección por VIH fue la enfermedad subyacente más comúnmente asociada a esta infección, seguida de la diabetes *mellitus* y el alcoholismo. Asimismo, Zingaro *et al.* reportaron el caso de una gangrena de Fournier en un hombre de 52 años con antecedentes de hepatitis C, relacionada con enfermedad hepática crónica y abuso de cocaína.<sup>(6)</sup> Del mismo modo, Jiwrajka *et al.* reportaron el caso de un hombre de 63 años diagnosticado con gangrena de Fournier asociado al uso de cuerpos extraños introducidos por la uretra por prácticas sexuales.<sup>(7)</sup> Todos estos hallazgos sugieren que esta infección se puede presentar por múltiples factores, entre estos posiblemente el uso de catéter doble J.

Existen varios aspectos a resaltar en este caso clínico. Inicialmente, se había postulado que la gangrena de Fournier se presenta más frecuentemente en sexo masculino y edades avanzadas. Sin embargo, en este caso el paciente es un hombre adulto joven sin antecedentes sistémicos relevantes. En este sentido existen reportes sugiriendo que, aunque esta infección necrotizante afecta a hombres adultos mayores, también se puede presentar en adultos jóvenes, inclusive en niños. Asimismo, también puede afectar a mujeres en menor proporción.<sup>(1,8,9)</sup> Por lo tanto, estos hallazgos sugieren que se debe estar alerta en las áreas de urgencias con pacientes que presenten características sugestivas de esta enfermedad independientemente de su edad y sexo (con factores de riesgo asociados como uso de dispositivos médicos); lo que aumentaría la probabilidad de un diagnóstico y tratamiento oportuno.

Otro aspecto a resaltar es que la gangrena de Fournier usualmente es considerada como una infección polimicrobiana.<sup>(10,11)</sup> En este sentido, Tang *et al.* reportaron que aproximadamente el 80 % de los casos de gangrena de Fournier están asociados a una flora de múltiples microorganismos.<sup>(10)</sup> Sin embargo, en el presente caso solo se encontró la *E. Coli* como principal microorganismo responsable de la infección. Este hallazgo es concordante con los reportado por Hagedorn *et al.*<sup>(8)</sup> quienes sugieren que existen varios tipos de fascitis necrotizante, mientras la tipo I es causada por una combinación de microorganismos anaerobios y aerobios, la tipo II solo es causado por un solo microorganismo, tales como *streptococos*, *estafilococos* o *E. Coli*. Asimismo, Perkins *et al.* reportaron el caso de un hombre de 73 años con gangrena de Fournier causada solamente por *Candida albicans*.<sup>(12)</sup> Esto sugiere que,

aunque esta infección se asociada con múltiple microorganismo, también se puede presentar por un único microorganismo, ya sea de origen bacteriano, fúngico, etc.

Las principales implicaciones prácticas de este reporte están mayormente relacionadas con el control, seguimiento y vigilancia a pacientes portadores de catéteres doble J. En este sentido, se sugiere que este tipo de dispositivos médicos sean extraídos en los tiempos establecidos, disminuyendo el riesgo de complicaciones e infecciones debido al uso inadecuado. Esto sería un importante aporte para el área de urología, debido a que infecciones como la gangrena de Fournier impactan significativamente en la calidad de vida y probabilidad de muerte. Por lo tanto, si se identifican de manera temprana factores predisponentes, esta infección se puede diagnosticar y brindar manejo adecuado, contribuyendo con el mejoramiento de los resultados clínicos del paciente y disminución de secuelas.

Por otro lado, es importante mencionar que este caso clínico tiene ciertas fortalezas tales como la revisión exhaustiva de la literatura sobre el tema y que el paciente fue diagnosticado y tratado según los estándares vigentes, obteniendo buenos resultados clínicos, lo que otorga razonable validez a estos hallazgos. Sin embargo, también se deben considerar las limitaciones propias de este tipo de diseño. Por lo tanto, los resultados de este reporte deben ser analizados y discutidos teniendo en cuenta sus limitaciones; así mismo más investigación es necesaria incluyendo un tamaño de muestra representativo y considerando otras variables que permitan determinar con mayor certeza la asociación entre la gangrena de Fournier y el uso de catéter doble J.



## Conclusiones

La gangrena de Fournier en este paciente podría estar asociada con el uso de catéter doble J retenido hace cinco años, siendo este su antecedente más importante, ya que se descartaron patologías de base, enfermedades de transmisión sexual o inmunosupresiones. Contábamos solo con este antecedente quirúrgico, donde se manipuló el tracto urinario, y se colocó este dispositivo médico, el cual es utilizado de manera frecuente en el área de urología. Por lo tanto, es importante que a todos los pacientes portadores de este tipo de dispositivos se les realice la extracción de este en los tiempos indicados, disminuyendo la probabilidad de contraer esta infección. Sin embargo, no contamos con suficiente evidencia, y este podría ser el primer caso reportado en la literatura.

## Taxonomía CRediT

**Óscar Sierra:** conceptualización, investigación, metodología, recursos

**Juan Carlos Vélez:** adquisición de fondos, investigación, administrador del proyecto, supervisión y validación.

**Ronald Infante:** adquisición de recursos, validación.

**Maryan Umaña:** recursos, software.

## Declaración de intereses

No hay conflicto de intereses que declarar.

## Fuente de financiamiento

El estudio se realizó con recursos propios.

## Referencias

1. Syllaios A, Davakis S, Karydakis L, Vailas M, Garmpis N, Mpaili E, et al. Treatment of Fournier's Gangrene With Vacuum-assisted Closure Therapy as Enhanced Recovery Treatment Modality. *In Vivo (Athens, Greece)*. 2020;34(3): 1499–1502. <https://doi.org/10.21873/invivo.11936>.
2. Heyns CF, Theron PD. Fournier's Gangrene. In: Hohenfellner M, Santucci RA (eds.) *Emergencies in Urology*. Berlin, Heidelberg: Springer; 2007. p. 50–60. [https://doi.org/10.1007/978-3-540-48605-3\\_6](https://doi.org/10.1007/978-3-540-48605-3_6). [Accessed 4th June 2024].
3. Wróblewska M, Kuzaka B, Borkowski T, Kuzaka P, Kawecki D, Radziszewski P. Fournier's gangrene--current concepts. *Polish Journal of Microbiology*. 2014;63(3): 267–273.
4. Auerbach J, Bornstein K, Ramzy M, Cabrera J, Montrief T, Long B. Fournier Gangrene in the Emergency Department: Diagnostic Dilemmas, Treatments and Current Perspectives. *Open Access Emergency Medicine*. 2020;12: 353–364. <https://doi.org/10.2147/OAEM.S238699>.
5. Ngugi P, Magoha G, Nyaga P. Fournier's gangrene in the HIV era. *African Health Sciences*. 2014;14(4): 1063–1068. <https://doi.org/10.4314/ahs.v14i4.38>.
6. Zingaro MD, Boni A, Vermandois JARD, Paladini A, Lepri E, Ursi P, et al. Fournier's Gangrene and Intravenous Drug Abuse: an Unusual Case Report and Review of The Literature. *Open Medicine (Warsaw, Poland)*. 2019;14: 694–710. <https://doi.org/10.1515/med-2019-0114>.
7. Jiwrajka M, Pratap K, Yaxley W, Dunglison N. Result of Health Illiteracy and Cultural Stigma: Fournier's Gangrene, a Urological Emergency. *BMJ case reports*. 2017;2017: bcr2017220836, bcr-2017–220836. <https://doi.org/10.1136/bcr-2017-220836>.

8. **Hagedorn JC, Wessells H.** A contemporary update on Fournier's gangrene. *Nature Reviews Urology*. 2017;14(4): 205–214. <https://doi.org/10.1038/nrurol.2016.243>.
9. **Radcliffe RS, Khan MA.** Mortality associated with Fournier's gangrene remains unchanged over 25 years. *BJU international*. 2020;125(4): 610–616. <https://doi.org/10.1111/bju.14998>.
10. **Tang LM, Su YJ, Lai YC.** The evaluation of microbiology and prognosis of Fournier's gangrene in past five years. *SpringerPlus*. 2015;4(1): 14. <https://doi.org/10.1186/s40064-014-0783-8>.
11. **Castillejo Becerra CM, Jaeger CD, Rose JR, Beecroft NJ, Shah NC, Posid T, et al.** Microorganisms and AntibioGram Patterns in Fournier's Gangrene: Contemporary Experience from a Single Tertiary Care Center. *The Journal of Urology*. 2020;204(6): 1249–1255. <https://doi.org/10.1097/ju.0000000000001194>.
12. **Perkins TA, Bieniek JM, Sumfest JM.** Solitary *Candida albicans* Infection Causing Fournier Gangrene and Review of Fungal Etiologies. *Reviews in Urology*. 2014;16(2): 95–98.