



Bladder granular cell tumor: report of a rare finding and literature review

Tumor de células granulares de vejiga: presentación de un raro hallazgo y revisión de la literatura

Jesús Machuca-Aguado,^{1*} Belén Carrero-García,² Enrique Rodríguez-Zarco.¹

Abstract

Case description: A 68-year-old man with a constitutional syndrome secondary to an abscess in the psoas, which was incidentally diagnosed in the CT scan of a possible neoplastic lesion. Cystoscopy identifies a polypoid neof ormation that is completely removed by transurethral resection, being diagnosed as a granular cell tumor of the bladder.

Relevance: The granular cell tumor is a rare neoplasm, in bladder there are only 27 cases published. These lesions are mostly benign, although cases of a malignant nature have been described. Due to their asymptomatic presentation, there is an underdiagnosis of these lesions, which translates into a lack of clinical and therapeutic information, without the existence of guidelines for their management.

Clinical implications: It is important to know the clinical and histological characteristics of this pathology because its symptoms mimic some neoplasms of the bladder. It is also important to know the entity to perform a correct treatment, considering its characteristic recurrence tendency.

Conclusion: Despite being infrequent lesions, due to the recurrence tendency and their possible malignant nature, it is important to consider them as a possible differential diagnosis in bladder lesions.

Keywords:

Granular cell tumor, bladder, neoplasms

Autor de correspondencia:

*Jesús Machuca-Aguado.
Avenida Dr. Fedriani nº 3, 41009. Sevilla, España.
Correo electrónico: Jmachuca94@hotmail.com

Citación: Machuca-Aguado J., Carrero-García B., Rodríguez-Zarco E. *Tumor de células granulares de vejiga: presentación de un raro hallazgo y revisión de la literatura.* *Rev Mex Urol.* 2023;83(1):pp 1-6

¹ Hospital Universitario Virgen Macarena, Sevilla, España.

² Hospital Universitario Virgen del Rocío, Sevilla, España.

Recepción: 29 de octubre de 2021

Aceptación: 20 de diciembre de 2022



Resumen

Descripción del caso: Varón de 68 años con un cuadro de síndrome constitucional secundario a un absceso en el psoas, que en el TAC se le diagnosticó incidentalmente una posible lesión neoplásica. En la cistoscopia se identifica una neoformación polipoide que se extirpa en su totalidad mediante resección transuretral, siendo diagnosticada de tumor de células granulares de vejiga.

Relevancia: El tumor de células granulares es una neoplasia poco frecuente, con tan solo 27 casos en vejiga descritos. Estas lesiones son mayoritariamente benignas, aunque han sido descritos casos de naturaleza maligna. Debido a su presentación de forma asintomática, existe un infradiagnóstico de estas lesiones, que se traduce en la falta de información clínica y terapéutica, sin la existencia de guías para su manejo.

Implicaciones clínicas: Es importante conocer las características clínicas e histológicas de esta patología porque su clínica puede ser similar a la de algunas neoplasias de la vejiga; también es importante conocer la entidad para llevar a cabo un correcto tratamiento, teniendo en cuenta su característica tendencia a la recurrencia.

Conclusión: A pesar de ser lesiones infrecuentes, debido a su tendencia a la recurrencia y a su posible naturaleza maligna es importante tenerlas en cuenta.

Palabras clave:

Tumor de células granulares, vejiga, neoplasia

Antecedentes

El tumor de células granulares es una neoplasia poco frecuente, descrita por Abrikossoff en 1926 con el nombre de mioblastoma, ya que creyó que derivaba de las células musculares estriadas.⁽¹⁾ Tras el desarrollo de la inmunohistoquímica y la microscopía electrónica, la hipótesis más extendida es su origen neural, probablemente relacionado con las células de Schwann.⁽²⁾ Típicamente, estas lesiones suelen afectar la mucosa oral y la lengua, así como la piel; aunque es posible identificarlo en cualquier localización anatómica. Sun *et al.*,⁽³⁾ realizaron una reciente revisión de la literatura, encontrando publicados solo 20 casos de tumor de células granulares en vejiga en su práctica, todos benignos, con solo dos de naturaleza maligna.^(4,5) La baja frecuencia de

estas lesiones supone una falta de información clínica y terapéutica sobre ellas, sin que existan guías establecidas para su manejo.

A nivel clínico suelen presentarse con hematuria, aunque es frecuente que sean asintomáticos con un diagnóstico de manera incidental, existiendo una infraestimación de su incidencia.

El diagnóstico de estas neoplasias entraña grandes dificultades para urólogos, radiólogos y patólogos, ya que es frecuente su confusión con tumores malignos como el carcinoma de células transicionales, debido a su aspecto sólido y ulcerado con márgenes mal definidos.

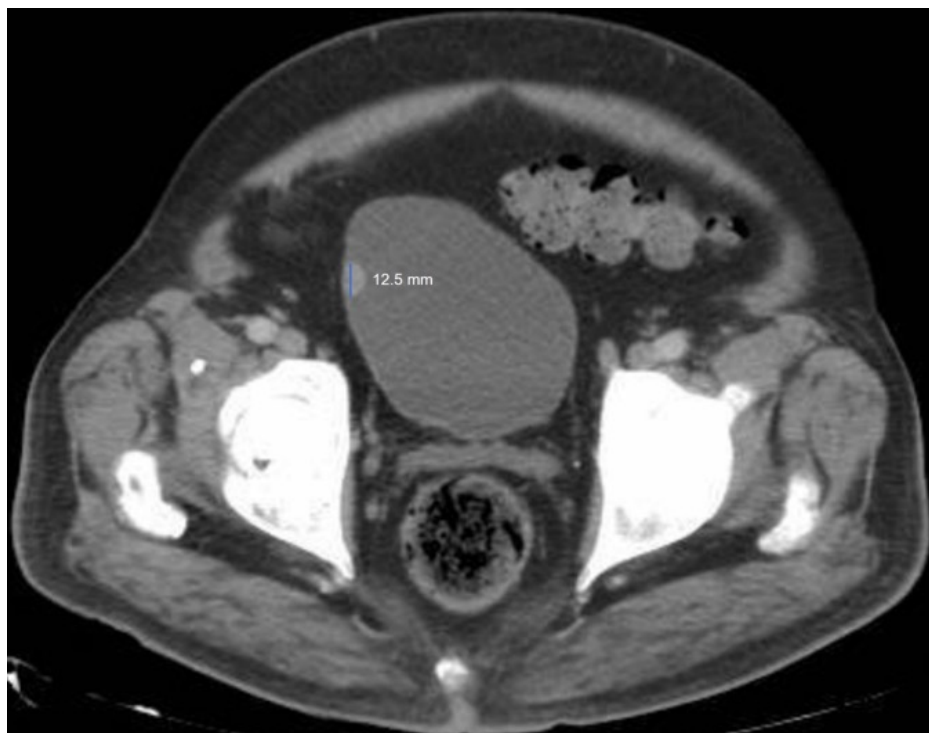
Se presenta un caso de tumor de células granulares benigno y se realiza una revisión de

la literatura. Con esto se contribuye a aumentar la información disponible, y a poner de manifiesto la importancia de tenerlo presente a la hora de realizar un diagnóstico diferencial ante un cuadro de hematuria o una lesión en vejiga.

Caso clínico

Varón de 68 años, hipertenso y diabético tipo II bien controlado, sin otros antecedentes de interés, que acudió a Urgencias en Septiembre de 2019 con síndrome constitucional y fiebre. Tras la exploración física y analítica, se le realizó una TAC sin contraste abdominopélvica, se identificó un absceso en el psoas y de manera incidental una imagen hiperdensa de 12 mm de diámetro máximo en pared derecha de la vejiga urinaria (Figura 1), sin identificarse adenopatías pélvicas ni inguinales, ni lesiones focales de aspecto metastásico. Ante este hallazgo, se recomendó descartar una posible lesión neoplásica mediante la realización de una cistoscopia exploradora. En ésta se halló una neoformación polipoide de aparente dependencia parietal de la pared lateral derecha de 11 mm de dimensión máxima, que se extirpó mediante RTU, obteniéndose múltiples fragmentos irregulares, parduscos, de consistencia blanda, algunos de los cuales tenían aspecto polipoide y que ocupaban un volumen de 2 cc.

Figura 1. Imagen de TAC



Se observa una imagen hiperdensa en pared lateral derecha de la vejiga urinaria de 12.5 mm de dimensión máxima.

El material fue remitido al Departamento de Anatomía Patológica para su estudio histológico, donde se puso de manifiesto una proliferación neoplásica de células con un citoplasma amplio granular eosinófilico que formaban nidos en el estroma, subyacentes a un epitelio urotelial sin alteraciones significativas. El estudio inmunohistoquímico fue positivo para S100 y negativo para pancitoqueratina, con CD68 no valorable, confirmando el diagnóstico de tumor de células granulares.

Tras el diagnóstico, se le realizó una cistoscopia y una citología de revisión a los 2 meses, en las que no se identificaron imágenes susceptibles de lesión, por lo que fue dado de alta. El paciente estuvo ingresado dos semanas debido al absceso del psoas que fue resuelto mediante un drenaje realizado por el equipo de radiología intervencionista, unido a tratamiento antibiótico. El paciente no ha vuelto a presentar clínica relacionada con el mismo.

Discusión

El tumor de células granulares es una rara neoplasia de tejidos blandos, usualmente benigna, que fue descrita por Abrikossoff como un tumor derivado de las células musculares estriadas.⁽¹⁾ Estudios recientes, mediante la inmunohistoquímica y la microscopía electrónica, han podido precisar el origen neural de la lesión, a partir de las células de Schwann. Existe cierta controversia en relación con su origen debido a la existencia de una variante de tumor de células granulares que no expresa S-100 y que sobreexpresan ALK y ciclina D1, y posiblemente suponen una entidad distinta.⁽⁶⁾ En cuanto a su localización, la zona de presentación más frecuente es la cavidad oral y la piel (suponen

un 66% de los casos), aunque se han descrito en múltiples localizaciones como la vulva, el tracto digestivo o el pulmón. Suelen presentarse entre la cuarta y la sexta década de la vida, con una incidencia superior en mujeres.⁽⁷⁾ Los tumores múltiples de células granulares se han relacionado con el síndrome de Noonan, la neurofibromatosis I y el síndrome LEOPARD.

Se ha realizado una búsqueda sistemática en la literatura a través de PubMed, habiéndose identificado tan solo 27 casos publicados de tumores granulares de vejiga, de los cuales solo 2 presentaban un carácter maligno.^(4,5)

El debut de estas lesiones puede ser con hematuria franca indolora o síntomas del tracto urinario inferior.^(3-5,8,9) Es frecuente la ausencia de sintomatología, lo que lleva a un diagnóstico incidental,^(3,7) como en nuestro caso. Esto conlleva un retraso diagnóstico, que puede provocar un crecimiento excesivo de la lesión, pudiendo complicar la escisión completa de la lesión, así como favorecer las recurrencias.

Para llegar a su diagnóstico se requiere de la toma de muestras mediante cistoscopia y su estudio histopatológico. Macroscópicamente, el tumor de células granulares es indistinguible de la mayoría de las neoplasias de la vejiga, especialmente cuando se presenta de forma sólida y ulcerada con unos márgenes mal definidos. Microscópicamente, es una neoplasia no encapsulada conformada por grandes células poliédricas con núcleo central hiper cromático y un citoplasma con abundantes gránulos eosinófilos, secundario a la acumulación de lisosomas. Presenta una tinción positiva para S100 y CD68, así como negativa para marcadores melanocíticos (HMB45), epiteliales (Pancitoqueratina), y neuroendocrinos (sinaptofisina, cromogranina A). Hay que resaltar que, al ser un tumor de la submucosa, la inva-

sión de la muscular propia y del tejido adiposo no pueden ser considerados criterios de malignidad.^(2,3) La tipificación como tumor maligno se realiza cuando la lesión presenta al menos 3 de los siguientes hallazgos: células fusiformes, frecuentes figuras de mitosis (>2/10 CGA), pleomorfismo nuclear, nucleolo prominente, relación núcleo citoplasma aumentada y necrosis.^(3,8) Es clave diferenciarlo del carcinoma urotelial invasivo con patrón en nidos (*nested variant*). Mientras éste requiere de una cistectomía radical, el manejo del tumor de células granulares es más conservador.

El tumor de células granulares suele ser una neoplasia benigna de buen pronóstico, que se resuelve tras la exéresis de la lesión. Son poco frecuentes, pero se han descrito recurrencias, aunque fueron resueltas mediante una nueva resección. Es importante un correcto manejo diagnóstico y terapéutico de esta neoplasia cuando presenta características de malignidad, ya que tiene un elevado índice de recurrencia y metástasis, con un peor pronóstico asociado.

Nuestro paciente fue tratado mediante una RTU, con una escisión completa de la lesión, siendo dado de alta a los 2 meses sin evidencias de enfermedad residual.

Existe un importante debate en torno al manejo de estas lesiones. Esto se debe a la falta de información clínica y terapéutica, debido en gran medida a su baja prevalencia. La mayoría de los autores argumentan que la realización de una RTU es suficiente para asegurarse la escisión completa de la enfermedad sin riesgo de recurrencia, pero defienden la necesidad de un seguimiento estrecho siguiendo los actuales estándares de la Guía Europea para el tratamiento del cáncer vesical no músculo invasivo. Esto consiste en realizar una cistoscopia a los

3 meses de la resección tumoral, se realiza el procedimiento otra vez 9 meses después, y tras esto una cistoscopia anual durante 5 años.⁽⁷⁾ Otros argumentan que debido al desconocimiento con respecto al comportamiento de esta neoplasia y la existencia de algunos casos de recurrencias tras la RTU, es recomendable un abordaje menos conservador, con la realización de una cistectomía parcial.^(3,10)

Debido a su naturaleza benigna y su falta de agresividad, la mayoría de los urólogos tienden a inclinarse por un tratamiento conservador,^(5,7,8) debido a la posibilidad de realizar RTUs posteriores con buen resultado terapéutico. Para ello es necesario realizar un seguimiento estrecho de los pacientes durante al menos 5 años.⁽⁷⁾ El manejo de casos con tumores malignos sí requiere de la realización de un tratamiento más agresivo, mediante, al menos, una cistectomía radical y una linfadenectomía pélvica,⁽⁵⁾ debido a la posibilidad de metástasis de esta lesión.⁽⁴⁾

Conclusiones

Los tumores de células granulares son neoplasias infrecuentes, especialmente en vejiga. Estas lesiones están infradiagnosticadas debido a que suelen ser asintomáticas. A pesar de ello, hay que tenerlas en cuenta en el diagnóstico diferencial ante un cuadro de hematuria u otro síntoma urológico, debido a que existe una variante maligna de alta agresividad y de mal pronóstico. Así mismo, debido a que es posible que recurran, es importante realizar un seguimiento estrecho de los pacientes, siendo recomendable el establecimiento de una guía de actuación que establezca un patrón común de actuación ante este tipo de lesiones.

Taxonomía CRediT

Jesús Machuca-Aguado: conceptualización, redacción del manuscrito original y metodología.

Belén Carrero García: conceptualización y redacción del manuscrito original.

Enrique Rodríguez-Zarco: supervisión, revisión y corrección del manuscrito final.

Financiación

No se recibió patrocinio de ningún tipo para llevar a cabo este artículo.

Conflicto de intereses

Los autores declaran no tener ningún conflicto de intereses.

Referencias

1. **Abrikossoff A.** Über Myome. *Virchows Archiv für pathologische Anatomie und Physiologie und für klinische Medizin.* 1926;260(1): 215–233. <https://doi.org/10.1007/BF02078314>.
2. **Humphrey PA, Moch H, Cubilla AL, Ulbright TM, Reuter VE.** The 2016 WHO Classification of Tumours of the Urinary System and Male Genital Organs-Part B: Prostate and Bladder Tumours. *European Urology.* 2016;70(1): 106–119. <https://doi.org/10.1016/j.eururo.2016.02.028>.
3. **Sun Y, Reuter VE, Magi-Galluzzi C, Sankin A, Epstein JI.** Granular Cell Tumor of the Bladder: A Report of Six Cases. *Urology.* 2018;121: 203.e1-203.e5. <https://doi.org/10.1016/j.urology.2018.08.018>.
4. **Ravich A, Stout AP, Ravich RA.** Malignant Granular Cell Myoblastoma Involving the Urinary Bladder. *Annals of Surgery.* 1945;121(3): 361–372. <https://doi.org/10.1097/0000658-194503000-00010>.
5. **Abbas F, Memon A, Siddiqui T, Kayani N, Ahmad NA.** Granular cell tumors of the urinary bladder. *World Journal of Surgical Oncology.* 2007;5: 33. <https://doi.org/10.1186/1477-7819-5-33>.
6. **Marcoval J, Bauer-Alonso A, Llobera-Ris C, Moreno-Vilchez C, Penín RM, Bermejo J.** Tumor de células granulares. Estudio clínico de 81 pacientes. *Actas Dermo-Sifiliográficas.* 2021;112(5): 441–446. <https://doi.org/10.1016/j.ad.2020.11.012>.
7. **Knief J, Becker JU, Kreipe HH, Kuczyk MA, Gabuev A, von Klot C.** Granular cell tumour of the urinary bladder. *Rare Tumors.* 2012;4(2): e22. <https://doi.org/10.4081/rt.2012.e22>.
8. **Tufano A, Canale V, Di Lascio G, Coppola G, Flammia RS, Cristini C.** Atypical granular cell tumor of the urinary bladder: A case report and literature review. *Urology Case Reports.* 2021;38: 101669. <https://doi.org/10.1016/j.eucr.2021.101669>.
9. **Kang HW, Kim YW, Ha YS, Min YK, Kim WT, Kim YJ, et al.** Granular cell tumor of the urinary bladder. *Korean Journal of Urology.* 2010;51(4): 291–293. <https://doi.org/10.4111/kju.2010.51.4.291>.
10. **Yarlagadda VK, Benson DG, Gordetsky JB, Rais-Bahrami S.** Granular Cell Tumor of the Bladder: A Rare Neoplasm Managed With Robotic Partial Cystectomy Using Near-infrared Filter Guidance. *Urology.* 2017;103: 7–11. <https://doi.org/10.1016/j.urology.2016.11.024>.