



## Utility of $^{18}\text{F}$ -FDG PET/CT in determining tumor viability in post-chemotherapy management of residual seminomatous masses

### Utilidad del 18-FDG-PET/CT para determinar viabilidad tumoral en manejo de masas residuales de seminoma posquimioterapia

Efraín Mamani-Flores,<sup>1</sup> Narciso Hernández-Toriz,<sup>1</sup> Juan Carlos Huerta-Gómez,<sup>1</sup>  
 Joel Quintero-Becerra,<sup>1</sup> Vianey Brígida Ayala-Quispe.<sup>2\*</sup>

#### Abstract

**Background:** In recent decades, post-chemotherapy management of seminoma has advanced due to the increased use of  $^{18}\text{F}$ -fluorodeoxyglucose positron emission tomography ( $^{18}\text{F}$ -FDG-PET). Said method alone or combined with computed tomography (CT) has been proposed as a noninvasive tool for evaluating disease extension. Our aim was to determine its utility in describing tumor viability in the post-chemotherapy management of retroperitoneal residual seminomatous masses.

**Materials and methods:** A retrospective single-center study was conducted. The clinical case records of 53 patients seen within the time frame of 2013-2018 were reviewed. Treatment response was defined by the Recist 1.1 criteria (for CT) and tumor viability through the SUVmax (in  $^{18}\text{F}$ -FDG-PET). According to the results, the patients were divided into groups: surveillance, rescue surgery, radiotherapy, and chemotherapy. The PET/CT result was correlated with the histopathologic study (gold standard) in the surgery group (n=17). In the statistical analysis, sensitivity (S), specificity (Sp), positive predictive value (PPV), and negative predictive value (NPV) were calculated through the area under the receiver operating characteristics (AUROC) curve. The SPSS v24 software was utilized.

**Results:** The analysis, with no group discrimination, produced an ROC curve with a cutoff point of 3.150, S 50%, and Sp 60%, values that are neither discriminatory nor useful for defining tumor viability. The rescue surgery group analysis produced S 100%, Sp 25%, PPV 35%, and NPV 100%.

**Conclusions:** In this first Mexican study,  $^{18}\text{F}$ -FDG-PET/CT demonstrated very poor utility for determining tumor viability in post-chemotherapy residual seminomatous masses.

#### Keywords:

$^{18}\text{F}$ -FDG-PET/CT,  
Seminoma, Post-chemotherapy residual masses.

#### Correspondencia:

\*Vianey Brígida Ayala Quispe. Dirección: Amores 1403, departamento 242, colonia del Valle, Delegación Benito Juárez, CP 03100, Ciudad de México. Correo electrónico: vianey19875@hotmail.com

**Citación:** Mamani-Flores E., Hernández-Toriz N., Huerta-Gómez J. C., Quintero-Becerra J., Ayala-Quispe V. B. *Utilidad del 18-FDG-PET/CT para determinar viabilidad tumoral en manejo de masas residuales de seminoma postquimioterapia.* Rev Mex Urol. 2020;80(5):pp 1-11

<sup>1</sup> Instituto Mexicano del Seguro Social, Centro Médico Nacional Siglo XXI, Ciudad de México, México.

<sup>2</sup> Instituto de Seguridad y Servicios Sociales de los Trabajadores del Estado, Centro Médico Nacional "20 de noviembre", Ciudad de México, México.

**Recibido:** 17 de julio de 2019

**Aceptado:** 27 de octubre de 2020



## Resumen

**Antecedentes:** En las últimas décadas, el manejo posquimioterapia de seminoma ha evolucionado debido al uso creciente de tomografía por emisión de positrones con 18 fluoro-desoxi-D-glucosa (18-FDG-PET) este método solo o combinado con la tomografía computarizada (CT) se ha propuesto como herramienta no invasiva para evaluar la extensión de la enfermedad. El objetivo fue conocer su utilidad para determinar viabilidad tumoral en el manejo de masas residuales retroperitoneales de seminoma posquimioterapia.

**Material y Métodos:** Estudio retrospectivo monocéntrico, se revisaron expedientes clínicos de 53 pacientes durante 2013-2018. Se definió respuesta a tratamiento mediante criterios de Recist 1.1 por CT y viabilidad tumoral mediante SUV Max por 18-FDG-PET/CT. Según resultado se dividió en grupos: vigilancia, cirugía de rescate, radioterapia y quimioterapia. En el grupo de cirugía (n=17) se correlaciono PET/CT y estudio histopatológico (estándar de oro). El análisis estadístico incluyo el cálculo de sensibilidad (S), especificidad (E) y valores predictivos positivo (VPP) y negativo (VPN) mediante el análisis del área bajo la curva de características receptor-operador (ROC), se utilizó el software SPSS v24.

**Resultados:** Al analizar, sin discriminar por grupos, se encontró una curva ROC con punto de corte de 3.150, S 50% y E 60%, valores que no son discriminativos ni útiles para definir viabilidad tumoral. Al analizar el grupo de cirugía de rescate se obtuvieron S 100%, E 25%, VPP 35% y VPN 100%.

**Conclusiones:** Primer estudio realizado en el país, el 18 FDG-PET/CT demostró una utilidad muy pobre para discriminar viabilidad tumoral en masas residuales seminomatosas posquimioterapia.

### Palabras clave:

18-FDG-PET/CT,  
seminoma, masas  
residuales  
posquimioterapia.

## Antecedentes

Seminoma es un cáncer de células germinales de los testículos o, más raramente, de localización extragonadal que se origina en el epitelio germinal de los túbulos seminíferos. Aproximadamente la mitad de estos tumores son seminomas. El seminoma metastásico es el paradigma de un cáncer curable y la tasa de cura-

ción ha alcanzado el 95%, siendo las metástasis viscerales extrapulmonares el principal factor pronóstico identificado.<sup>(1)</sup>

Los avances en los enfoques médicos y quirúrgicos en el cáncer testicular han reducido la mortalidad a menos del 20%.<sup>(2)</sup> Después de la orquiectomía, las guías de la *National Cancer*

Center Network (NCCN) y European Germ Cell Cancer Consortium Group (EGCCCG) recomiendan la quimioterapia de inducción para la etapa IIC o para las grandes masas retroperitoneales tanto en el seminoma como en el no seminoma (NE 1a) o radioterapia (NE 1b).<sup>(3)</sup>

En caso de seminoma, las masas retroperitoneales residuales posquimioterapia o radioterapia, según la EGCCCG, no deben necesariamente ser resecadas, sino pueden ser vigiladas con estudios de imagen y marcadores tumorales, la tomografía por emisión de positrones con 18 fluoro-desoxi-D-glucosa (18-FDG-PET) juega un papel muy importante en el seguimiento, debido a que tiene una sensibilidad (S) y especificidad (E) del 80 % y 90% respectivamente, permitiendo distinguir tumor viable de las masas con reacción desmoplásica. Se recomienda solo la vigilancia activa en caso de que el estudio con FDG-PET sea negativo; en caso de ser positivo, se recomienda después de 4-6 semanas posquimioterapia o radioterapia se obtenga una muestra de la masa residual por biopsia o resección para establecer la histología que defina el tratamiento posterior.<sup>(4)</sup>

La cirugía de las masas retroperitoneales residuales es todo un “reto” quirúrgico que requiere un conocimiento detallado de la anatomía, técnica quirúrgica y experiencia en el manejo de los pacientes con cáncer testicular.<sup>(5)</sup>

Es importante definir viabilidad tumoral en aquellos pacientes que tiene masas residuales mayores a 3 cm de seminoma posquimioterapia para determinar su cirugía de rescate, la cual representa del 55% a 80%.<sup>(6)</sup> El manejo óptimo ha sido ampliamente debatido. De hecho, las lesiones residuales posquimioterapia en la imagen morfológica son frecuentes y la resección quirúrgica de estos hallazgos suele revelar necrosis o fibrosis.<sup>(7)</sup> Algunos centros sugirieron

realizar cirugía para todas las lesiones residuales mayores a 3 cm debido a que la probabilidad de tumor viable aumenta, mientras que otras sugirieron observar y usar cirugía de rescate sólo cuando las lesiones no disminuyeron de tamaño, existe recaída claramente documentada, las dificultades técnicas y posible morbilidad de la cirugía.<sup>(7,8)</sup>

En las últimas décadas, el manejo posquimioterapia de pacientes con seminoma ha evolucionado debido al uso creciente de 18-FDG-PET, este método solo o combinado con la tomografía computarizada (PET/CT) se ha propuesto como herramienta no invasiva para evaluar la extensión de la enfermedad. Dado que 18-FDG es un análogo de glucosa, radiofármaco que puede ser muy útil en la detección de lesiones malignas que suelen presentar alto metabolismo de la glucosa, cuyo valor se mide mediante el valor estandarizado de captación máxima (SUV Max), la literatura refiere que el nivel de corte aceptado para diferenciar lesiones benignas de malignas es de 2.5 a 3 en tejidos blandos, y 2.0 a 2.5 en tejido óseo.<sup>(9)</sup> El dispositivo PET/CT híbrido permite una mejor detección y caracterización de las lesiones neoplásicas, combinando los datos funcionales y morfológicos respectivamente.<sup>(10)</sup> La incorporación de modalidades de imágenes no invasivas, tales como 18-FDG-PET o PET/CT, en el algoritmo puede permitir una mejor delimitación de la presencia de tumor residual viable y permitir así una mejor estratificación de riesgo en pacientes con seminoma.<sup>(1)</sup>

Hasta la fecha existen nueve estudios con el uso del 18-FDG-PET o PET/CT en el manejo posquimioterapia de pacientes con seminoma mostrando resultados contradictorios.<sup>(11-13)</sup> La utilidad del 18-FDG PET/CT son: identificar y discriminar la masa tumoral residual posqui-

mioterapia, contar con una herramienta más fiable que la CT basado en la discriminación del tamaño del tumor residual para predecir la necrosis/fibrosis frente tumor viable, para evitar a los pacientes una cirugía innecesaria, y para el diagnóstico de tumor viable residual temprano.<sup>(1)</sup>

El objetivo de nuestro estudio fue conocer la utilidad del 18-FDG-PET/CT para determinar viabilidad tumoral en el manejo de masas residuales retroperitoneales de seminoma posquimioterapia en el Hospital de Oncología "Centro Médico Nacional Siglo XXI", México. Experiencia 2013-2018.

## Material y métodos

Estudio retrospectivo monocéntrico. Se revisaron expedientes clínicos completos de pacientes con tumor residual de seminoma puro (testicular o extragonadal) que se sometieron a 18-FDG-PET/CT después de la sexta semana postquimioterapia. Se excluyeron expedientes de pacientes con masas retroperitoneales residuales intercavoaorticas postquimioterapia no candidatos a cirugía. Las variables registradas fueron: edad, estadio patológico posorquiectomía, tamaño tumoral residual por CT posquimioterapia, valor estandarizado SUV max de PET/CT.

Cabe señalar que el estudio 18-FDG-PET/CT multicorte fue realizada en la Unidad PET/CT Ciclotrón de la Universidad Nacional Autónoma de México, (Biograph 64, PET de alta resolución de cristal LSO y CT de 64 detectores), previa administración vía endovenosa de contraste yodado no iónico y de 370 MBq de 18 FDG con 60 minutos de reposo y obtención de reconstrucciones desde cráneo hasta el tercio proximal de los muslos.

Según resultado del PET/CT para el tratamiento se dividió en grupos, la elección dependía de los factores pronósticos-clínico-patológicos de la enfermedad: vigilancia (grupo 1), cirugía de rescate (grupo 2), radioterapia (grupo 3) y quimioterapia (grupo 4).

Se determinó como respuesta a tratamiento mediante los criterios de Recist 1.1, como punto de corte igual o mayor 30% para progresión de enfermedad (PE) y menor a 30% para enfermedad estable (EE) y/o regresión,<sup>(14)</sup> posteriormente se definió el resultado de tumor viable y no viable, clasificándolo en respuesta parcial, respuesta total y enfermedad estable; para luego cruzar el resultado del PET/CT expresado en la escala SUV max. Los estudios de seguimiento fueron realizados a intervalos de 2 meses en los primeros 2 años.

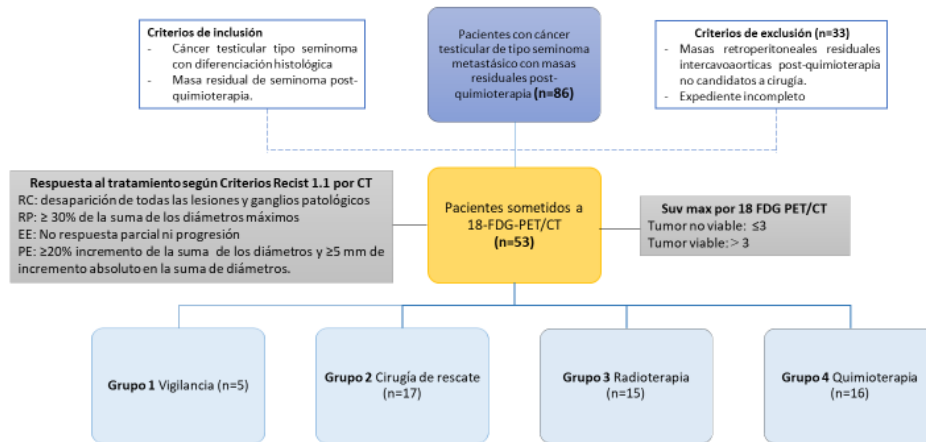
Para determinar la utilidad del 18-FDG-PET/CT como método diagnóstico de tumor residual de seminoma posquimioterapia se comparó con el resultado histopatológico del grupo de cirugía de rescate de la siguiente manera: los resultados de la exploración PET/CT (positiva o negativa) se correlacionaron con la histología de la lesión reseca (necrosis, fibrosis, teratoma y tumor viable).<sup>(15)</sup> Se clasificó como verdadero positivo cuando la PET/CT e histología eran positivas; falso positivo cuando la PET/CT era positivo e histología negativa; falso negativo cuando la PET/CT era negativo e histología positiva; y verdadero negativo cuando la PET/CT e histología eran negativas.

Se usó la curva ROC para definir punto de corte, además de sensibilidad, especificidad, valor predictivo positivo y valor predictivo negativo. Para el análisis estadístico se determinaron frecuencias, porcentajes y medias, utilizando el software SPSS v24.

## Resultados

El universo fue de 86 pacientes con cáncer testicular de estirpe seminomatoso en diferente estadio sometidos a quimioterapia primaria, de los cuales 33 fueron excluidos, por lo que la muestra estuvo integrada por 53 pacientes (Figura 1). Las características clínicas de la población estudiada se muestran en la tabla 1.

Figura 1. Flujograma



Recist: response evaluation criterion in solid tumors; CT: tomografía computarizada; RC: respuesta completa; RP: respuesta parcial; EE: enfermedad estable; PE: progresión enfermedad; 18-FDG-PET/CT: tomografía por emisión de positrones de 18 fluoro-desoxi-D-glucosa; Suv max: valor estandarizado de captación máxima.  
Fuente: base de datos

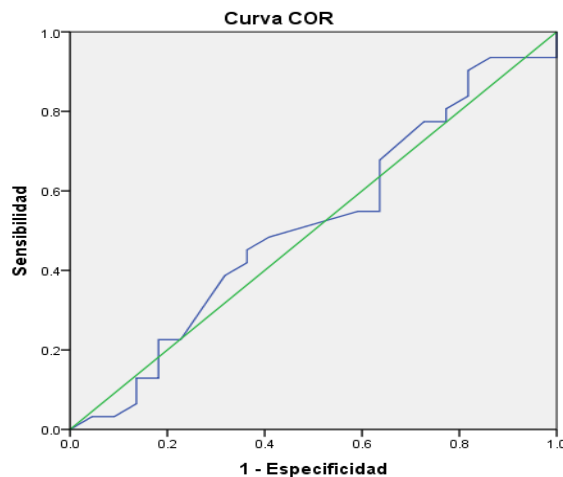
Tabla 1. Características clínicas de la población de estudio

Variables	n=53
Edad (años)	33.7 ± 8.4
Tumor residual posquimioterapia por CT (cm)	4.8 ± 1.4
SUV Max por 18-FDG-PET/CT	3.9 ± 1.4
<b>Tratamiento</b>	
Vigilancia	5 (9.4%)
Cirugía de rescate	17 (32.1%)
Radioterapia	15 (28.3%)
Quimioterapia	16 (30.2%)
<b>Estadio patológico post orquiectomía</b>	
1 a	5 (9.4%)
1 b	3 (5.7%)
2 a	1 (1.9%)
2 b	2 (3.8%)
2 c	20 (37.7%)
3 a	4 (7.5%)
3 b	10 (18.9%)
3 c	8 (15.1%)

CT: tomografía computarizada, SUV Max: valor estandarizado de captación máxima, 18-FDG-PET/CT: tomografía por emisión de positrones con 18 fluoro-desoxi-D-glucosa.

Al analizar a todos los pacientes sometidos a PET/CT, sin discriminar por grupos, se encontró una curva de ROC que ronda en toda su trayectoria alrededor de la línea diagonal de referencia (50%), lo cual da un punto de corte de 3.150, con una S de 50% y una E de 60%, valores que no son discriminativos ni útiles para definir viabilidad tumoral (Figura 2).

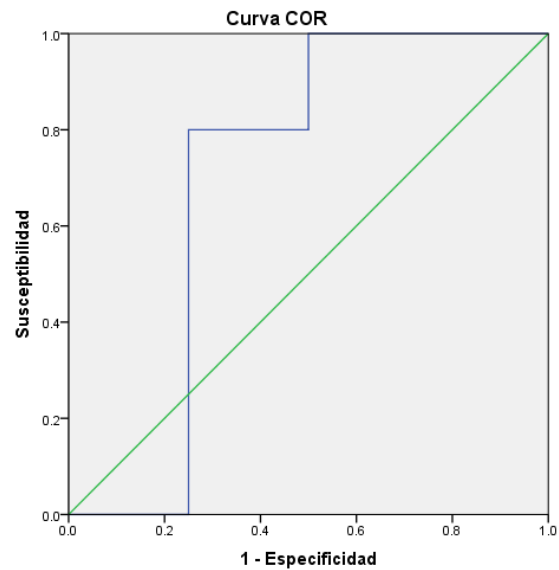
**Figura 2: Curva ROC de análisis general de tratamiento**



Punto de corte 3.150, sensibilidad 05 (50%) y especificidad 0,6 (60%).

Al analizar el grupo de cirugía de rescate se encontró que el área bajo la curva fue de 0.7, sin embargo la  $p=0.206$  fue no significativa, IC 95% (0.447-0.953), se obtuvo el punto de corte de 3.250 (Figura 3), con una S 100%, E 25%, VPP 35% y VPN 100%, probabilidad pretest 29%, razón de verosimilitud positiva 1.33 con probabilidad postest + 35%, y razón de verosimilitud negativa 0 con probabilidad postest - 0%.

**Figura 3: Curva ROC de Cirugía de rescate**



Punto de corte 3.250, sensibilidad 1 (100%) y especificidad 0,25 (25%).

## Discusión

Hasta la fecha existen solo 9 artículos escritos en los últimos 21 años (Tabla 2).<sup>(1,11,13,16-22)</sup> El estudio prospectivo multicéntrico SEMPET (2-18 fluoro-deoxi-D-glucosa Positrón Emission Tomography Is a Reliable Predictor for Viable Tumor in Poschemotherapy Seminoma) incluyó 51 pacientes, la E, S, VPP y VPN para FDG-PET fueron 90%, 82%, 69% y 95% respectivamente.<sup>(13)</sup> Siendo la base de las recomendaciones de varias directrices oncológicas y urológicas internacionales,<sup>(3,4)</sup> la EGCCCG y la NCCN recomienda el uso de PET en el caso de tumor residual mayor a 3 cm después de la quimioterapia para seminoma puro, y vigilancia activa en tumor menor a 3 cm, siendo así la FDG-PET una herramienta valiosa para la toma de decisiones clínicas en comparación con la CT.<sup>(23)</sup> Posteriormente otro estudio prospectivo mul-

ticéntrico SEMPECON (2-18 FDG/PET for postchemotherapy seminoma residual lesions: a retrospective validation of the SEMPET trial) incluyó 127 pacientes, donde comparo la PET antes y después de la quimioterapia reportando S 50%, E 77%, VPP 25 % y VPN 91 % y concluye que la PET sigue siendo una valiosa herramienta para la toma de decisiones clínicas y ahorra la terapia innecesaria, validando de este manera las recomendaciones internacionales;<sup>(21)</sup> sólo dos estudios evaluaron el rendimiento diagnóstico de 18-FDG-PET/CT combinado,<sup>(20,22)</sup> concluyendo un rendimiento diagnóstico superior de PET/CT comparado con PET solo, razón por la cual se realizó el estudio, siendo además el único en el país.

Las lesiones residuales retroperitoneales en la CT son bastante frecuentes en los pacientes con seminoma después de la quimioterapia y los métodos de imagen convencionales a menudo no discriminan entre lesiones neoplásicas residuales o tejido fibrótico, mientras que 18-FDG-PET puede proporcionar información metabólica complementaria sobre estas lesiones. Además, puede detectar la enfermedad recurrente temprana en pacientes con seminoma y CT normal, debido a anormalidades funcionales pueden preceder a los cambios morfológicos. Por otro lado, las posibles fuentes de falsos negativos (lesiones malignas pequeñas o con bajo índice proliferativo) y falsos positivos (principalmente lesiones inflamatorias) en el manejo posquimioterapia de pacientes con seminoma debe tenerse en cuenta.<sup>(1)</sup>

Varios estudios han utilizado 18-FDG-PET o PET/CT en este contexto informando diferentes valores de S y E (tabla 2). Sin embargo, algunos de estos estudios tienen poder limitado, analizando sólo un número relativamente pequeño de pacientes, concluyendo que 18-FDG-PET y PET/CT eran métodos diagnósticos precisos en el tratamiento posquimioterapia de pacientes con seminoma (en particular en pacientes con lesiones recurrentes/residuales > 3 cm). En este contexto, un 18-FDG-PET negativo justifica el seguimiento solo evitando un tratamiento inadecuado posterior (cirugía, quimioterapia o radioterapia). En el caso de un 18-FDG-PET positivo, la posibilidad de seminoma residual es alta, aunque no se puede excluir un resultado falso positivo, como lo demuestra su bajo VPP 1.

En nuestro estudio al encontrar puntos de corte más altos, creemos que falta incrementar tamaño de muestra para que el punto de corte correlacione respecto a la actividad metabólica del tejido expuesto al tratamiento. El análisis de nuestros resultados se basa en una muestra muy pequeña, dando resultados preliminares muy aproximados y poco discriminativos para definir viabilidad tumoral. Encontramos que la utilidad diagnóstica de PET/CT tiene alta sensibilidad con baja especificidad y alto VPN. Resultados que son contrarios a las recomendaciones de las guías internacionales según nuestros datos estadísticos, por lo que se requiere estudios de mayor población.

La literatura centrada en el uso de 18-FDG-PET y PET/CT en este contexto sigue siendo limitada y se justifica el análisis de costo-efectividad.

**Tabla 2. Comparación de estudios con el uso de 18-FDG-PET/CT o PET/CT en masas residuales de seminoma posquimioterapia**

Estudios	Año	País	Tipo de estudio	Imagen	n	Edad	S	E	VPP	VPN	LR +	LR -	OR
Ganjoo et al. <sup>(16)</sup>	1999	Estados Unidos	Prospectivo monocéntrico	PET	29	38	0	96	---	---	1.7	0.9	1.8
Hain et al. <sup>(17)</sup>	2000	Reino Unido	Retrospectivo monocéntrico	PET	27	30	79	92	---	---	10.2	0.2	44
Spermon et al. <sup>(18)</sup>	2002	Países Bajos	Monocéntrico	PET	10	30	100	80	---	---	5.0	0.2	17
De Santis et al. <sup>(13)</sup>													
SEMPET	2004	Austria	Prospectivo multicéntrico	PET	51	---	80	100	100	96	72.6	0.2	316.2
Lewis et al. <sup>(19)</sup>	2006	Estados Unidos	Retrospectivo monocéntrico	PET	24	---	100	75	---	---	3.5	0.08	47.2
Hinz et al. <sup>(11)</sup>	2008	Alemania	Prospectivo multicéntrico	PET	20	42	100	47	25	100	1.6	0.26	6.2
Siekiera et al. <sup>(20)</sup>	2012	Polonia	Retrospectivo monocéntrico	PET/CT	37	---	100	94	---	---	11.8	0.08	153.4
Bachner et al. <sup>(21)</sup>													
SEMPECON	2012	Europa-Israel-Canadá	Retrospectivo multicéntrico	PET	127	---	50	77	25	91	3.7	0.41	9.16
Ambrosini et al. <sup>(22)</sup>	2014	Italia	Retrospectivo monocéntrico	PET/CT	45	37.7	90	83	---	---	5.25	0.12	43.5
Metaanálisis <sup>(1)</sup>													
(9 estudios)	2014	---	---	---	---	---	78	86	58	94	4.59	0.26	22.7
Nuestro estudio	2020	México	Retrospectivo monocéntrico	18 FDG PET/CT	17	33.3	100	25	35	100	1.33	0	---

S: sensibilidad, E: especificidad, VPP: valor predictivo positivo, VPN: valor predictivo negativo, SEMPET: 2-18 fluoro-desoxi-D-glucosa Positrón Emisión Tomography Is a Reliable Predictor for Viable Tumor in Poschemotherapy Seminoma, SEMPECON: 2-18 FDG/PET for postchemotherapy seminoma residual lesions: a retrospective validation of the SEMPET trial, PET: tomografía por emisión de positrones, CT: tomografía computarizada, 18-FDG-PET/CT: tomografía por emisión de positrones con 18 fluoro-desoxi-D-glucosa.



## Conclusiones

El 18-FDG-PET/CT, demostró una utilidad muy pobre para discriminar pacientes con viabilidad tumoral en masas residuales seminomatosas posquimioterapia con una S 100%, E 25%, VPP 35%, y VPN 100 %.

## Financiación

No se recibió patrocinio de ningún tipo para llevar a cabo este artículo.

## Conflicto de intereses

Los autores declaran no tener ningún conflicto de intereses.

## Referencias

1. Treglia G, Sadeghi R, Annunziata S, Caldarella C, Bertagna F, Giovanella L. Diagnostic performance of fluorine-18-fluorodeoxyglucose positron emission tomography in the postchemotherapy management of patients with seminoma: systematic review and meta-analysis. *Biomed Res Int*. 2014;2014:852681. doi: <https://doi.org/10.1155/2014/852681>
2. Carver BS, Serio AM, Bajorin D, Motzer RJ, Stasi J, Bosl GJ, et al. Improved clinical outcome in recent years for men with metastatic nonseminomatous germ cell tumors. *J Clin Oncol*. 2007;25(35):5603–8. doi: <https://doi.org/10.1200/jco.2007.13.6283>
3. Krege S, Beyer J, Souchon R, Albers P, Albrecht W, Algaba F, et al. European consensus conference on diagnosis and treatment of germ cell cancer: a report of the second meeting of the European Germ Cell Cancer Consensus Group (EGCCCG): part II. *Eur Urol*. 2008;53(3):497–513. doi: <https://doi.org/10.1016/j.eururo.2007.12.025>
4. Schmoll HJ, Souchon R, Krege S, Albers P, Beyer J, Kollmannsberger C, et al. European consensus on diagnosis and treatment of germ cell cancer: a report of the European Germ Cell Cancer Consensus Group (EGCCCG). *Ann Oncol*. 2004;15(9):1377–99. doi: <https://doi.org/10.1093/annonc/mdh301>
5. Heidenreich A, Thüer D, Polyakov S. Postchemotherapy retroperitoneal lymph node dissection in advanced germ cell tumours of the testis. *Eur Urol*. 2008;53(2):260–72. doi: <https://doi.org/10.1016/j.eururo.2007.10.033>
6. Peckham MJ, Horwich A, Hendry WF. Advanced seminoma: treatment with cisplatin-based combination chemotherapy or carboplatin (JM8). *Br J Cancer*. 1985;52(1):7–13. doi: <https://doi.org/10.1038/bjc.1985.141>
7. Quek ML, Simma-Chiang V, Stein JP, Pinski J, Quinn DI, Skinner DG. Postchemotherapy residual masses in advanced seminoma: current management and outcomes. *Expert Rev Anticancer Ther*. 2005;5(5):869–74. doi: <https://doi.org/10.1586/14737140.5.5.869>
8. Herr HW, Sheinfeld J, Puc HS, Heelan R, Bajorin DF, Mencil P, et al. Surgery for a postchemotherapy residual mass in seminoma. *J Urol*. 1997;157(3):860–2. doi: [https://doi.org/10.1016/S0022-5347\(01\)65065-1](https://doi.org/10.1016/S0022-5347(01)65065-1)
9. Altamirano-Ley J, Acosta-Borbón G, Ochoa-Carrillo FJ, Vásquez-Escobar R, Hernández-Rojas S, Estrada G. Valor estandarizado de captación máximo, determinado con Tomografía por Emisión de Positrones y Tomografía Computarizada. “Primera experiencia en México”. *Anales de Radiología México*. 2007;6(2):113–9.

10. Treglia G, Cason E, Fagioli G. Recent applications of nuclear medicine in diagnostics (I part). *Italian Journal of Medicine*. 2010;4(2):84–91. doi: <https://doi.org/10.4081/itjm.2010.84>
11. Hinz S, Schrader M, Kempkensteffen C, Bares R, Brenner W, Krege S, et al. The role of positron emission tomography in the evaluation of residual masses after chemotherapy for advanced stage seminoma. *J Urol*. 2008;179(3):936–40; discussion 940. doi: <https://doi.org/10.1016/j.juro.2007.10.054>
12. Johns Putra L, Lawrentschuk N, Ballok Z, Hannah A, Poon A, Tauro A, et al. 18F-fluorodeoxyglucose positron emission tomography in evaluation of germ cell tumor after chemotherapy. *Urology*. 2004;64(6):1202–7. doi: <https://doi.org/10.1016/j.urology.2004.07.024>
13. De Santis M, Becherer A, Bokemeyer C, Stoiber F, Oechsle K, Sellner F, et al. 2-18fluoro-deoxy-D-glucose positron emission tomography is a reliable predictor for viable tumor in postchemotherapy seminoma: an update of the prospective multicentric SEMPET trial. *J Clin Oncol*. 2004;22(6):1034–9. doi: <https://doi.org/10.1200/jco.2004.07.188>
14. Cervera Deval J. RECIST y el radiólogo. *Radiología*. 2014;56(3):193–205. doi: <https://doi.org/10.1016/j.rx.2012.03.010>
15. Lavery HJ, Bahnson RR, Sharp DS, Pohar KS. Management of the residual post-chemotherapy retroperitoneal mass in germ cell tumors. *Ther Adv Urol*. 2009;1(4):199–207. doi: <https://dx.doi.org/10.1177%2F1756287209350315>
16. Ganjoo KN, Chan RJ, Sharma M, Einhorn LH. Positron emission tomography scans in the evaluation of postchemotherapy residual masses in patients with seminoma. *J Clin Oncol*. 1999;17(11):3457–60. doi: <https://doi.org/10.1200/jco.1999.17.11.3457>
17. Hain SF, O'Doherty MJ, Timothy AR, Leslie MD, Harper PG, Huddart RA. Fluorodeoxyglucose positron emission tomography in the evaluation of germ cell tumours at relapse. *Br J Cancer*. 2000;83(7):863–9. doi: <https://dx.doi.org/10.1054%2Fbjoc.2000.1389>
18. Spermon JR, De Geus-Oei LF, Kiemeny L a. LM, Witjes JA, Oyen WJG. The role of (18) fluoro-2-deoxyglucose positron emission tomography in initial staging and re-staging after chemotherapy for testicular germ cell tumours. *BJU Int*. 2002;89(6):549–56. doi: <https://doi.org/10.1046/j.1464-410x.2002.02641.x>
19. Lewis DA, Tann M, Kesler K, McCool A, Foster RS, Einhorn LH. Positron emission tomography scans in postchemotherapy seminoma patients with residual masses: a retrospective review from Indiana University Hospital. *J Clin Oncol*. 2006;24(34):e54–55. doi: <https://doi.org/10.1200/jco.2006.08.1737>
20. Siekiera J, Małkowski B, Józwicki W, Jasiński M, Wronczewski A, Pietrzak T, et al. Can We Rely on PET in the Follow-Up of Advanced Seminoma Patients? *UIN*. 2012;88(4):405–9. doi: <https://doi.org/10.1159/000337056>
21. Bachner M, Lorient Y, Gross-Goupil M, Zucali PA, Horwich A, Germa-Lluch J-R, et al. 2-<sup>18</sup>fluoro-deoxy-D-glucose positron emission tomography (FDG-PET) for postchemotherapy seminoma residual lesions: a retrospective validation of the SEMPET trial. *Ann Oncol*. 2012;23(1):59–64. doi: <https://doi.org/10.1093/annonc/mdr052>
22. Ambrosini V, Zucchini G, Nicolini S, Berselli A, Nanni C, Allegri V, et al. 18F-FDG PET/CT impact on testicular tumours clinical management. *Eur J Nucl Med Mol Imaging*. 2014;41(4):668–73. doi: <https://doi.org/10.1007/s00259-013-2624-3>

23. **Bilen MA, Hariri H, Leon C, Guo CC, Kuban DA, Pisters LL, et al.** Positive FDG-PET/CT scans of a residual seminoma after chemotherapy and radiotherapy: case report and review of the literature. *Clin Genitourin Cancer.* 2014;12(4):e147-150. doi: <https://doi.org/10.1016/j.clgc.2014.02.006>