



Revista Mexicana de UROLOGÍA

ÓRGANO OFICIAL DE DIFUSIÓN DE LA SOCIEDAD MEXICANA DE UROLOGÍA

www.elsevier.es/uromx



CASO CLÍNICO

Coriocarcinoma testicular con metástasis a coroides



A. Cumming^{a,*}, J. Balanzario-Cuevas^a, J. Vitar-Sandoval^a, J. Monjaras-Guerra^a,
J. Rodríguez-Robles^a, I. Cortés-Tapia^b, G. Regalado-Porras^c, E. Blancas^d
y V.E. Corona-Montes^a

^a Servicio de Urología, Hospital General de México, Ciudad de México, México

^b Servicio de Oftalmología, Hospital General de México, Ciudad de México, México

^c Servicio de Oncología, Hospital General de México, Ciudad de México, México

^d Servicio de Patología, Hospital General de México, Ciudad de México, México

Recibido el 21 de abril de 2016; aceptado el 2 de agosto de 2016

Disponible en Internet el 1 de septiembre de 2016

PALABRAS CLAVE

Coriocarcinoma;
Tumor testicular;
Coroides

Resumen

Introducción: Los tumores testiculares constituyen cerca del 1% de los tumores malignos en hombres y el 6% de los tumores de hombres entre 20 a 35 años de edad. El coriocarcinoma es un tumor maligno altamente metastásico, el cual se deriva del trofoblasto indiferenciado. El involucre ocular en tumores testiculares es extremadamente raro representa el 0.2%.

Material y métodos: Paciente masculino de 23 años de edad. Inicia su padecimiento con cuadro caracterizado por cefalea intensa asociada a alteraciones visuales de ojo izquierdo, además de vértigo. Acude a Urología por aumento de volumen testicular izquierdo y aumento de la consistencia. Se reporta paciente con coriocarcinoma de testículo con metástasis a coroides, pulmón y SNC. Posterior al ciclo de quimioterapia el paciente presenta deterioro rápido de las funciones vitales. El paciente fallece en la unidad de terapia intensiva. Reporte de patología de coriocarcinoma de testículo metastásico.

Discusión: Se han reportado 18 casos en la literatura mundial. La mayoría con mal pronóstico. El pronóstico de estos casos fue pobre hasta la introducción de la quimioterapia a base de cisplatino en 1970. El coriocarcinoma es una variante agresiva en el carcinoma testicular y con alto potencial metastásico. A pesar de su diseminación hematógena es rara la implantación en coroides.

* Autor para correspondencia: Dr. Balmis 148 Col. Doctores Delg. Cuauhtémoc CP 06726 Ciudad de México, México.
Correo electrónico: cummingmd@me.com (A. Cumming).

KEYWORDS

Choriocarcinoma;
 Testicular tumor;
 Choroid

Conclusiones: El coriocarcinoma es una estirpe agresiva y de diseminación hematológica rápida. La coroides es extremadamente rara. A pesar del manejo combinado con radioterapia y quimioterapia el paciente presentó deterioro rápido.

© 2016 Sociedad Mexicana de Urología. Publicado por Masson Doyma México S.A. Este es un artículo Open Access bajo la licencia CC BY-NC-ND (<http://creativecommons.org/licenses/by-nc-nd/4.0/>).

Testicular choriocarcinoma with metastasis to the choroid**Abstract**

Introduction: Testicular tumors make up close to 1% of malignant tumors in men and 6% of the patients present with the disease between the ages of 20 and 35 years. Choriocarcinoma is a highly metastatic malignant tumor derived from undifferentiated trophoblasts. Ocular involvement in testicular tumors is extremely rare and occurs in 0.2% of cases.

Materials and methods: A 23-year-old man's disease symptoms began with intense headache associated with visual disturbances in the left eye and vertigo. He was referred to the Urology Department due to an enlarged left testis with a hardened consistency. Choriocarcinoma of the testis with metastases to the choroid, lung, and central nervous system was reported. After a cycle of chemotherapy, the patient presented with rapid deterioration of his vital functions and died in the intensive care unit. The pathology report stated metastatic testicular choriocarcinoma.

Discussion: Eighteen cases have been reported worldwide and the majority had very poor outcome. Prognosis in these cases was poor until the introduction of cisplatin-based chemotherapy in 1970. Choriocarcinoma is an aggressive variant of testicular carcinoma and has a high metastatic potential. Despite its hematogenous spread, it rarely metastasizes to the choroid.

Conclusions: Choriocarcinoma is an aggressive strain of testicular carcinoma with rapid hematogenous dissemination. Metastasis to the choroid is rare. Despite the combination of radiotherapy and chemotherapy, our patient's state of health deteriorated rapidly.

© 2016 Sociedad Mexicana de Urología. Published by Masson Doyma México S.A. This is an open access article under the CC BY-NC-ND license (<http://creativecommons.org/licenses/by-nc-nd/4.0/>).

Introducción

Los tumores testiculares constituyen cerca del 1% de los tumores malignos y el 6% de los tumores de hombres entre 20 a 35 años de edad siendo el principal factor de riesgo la criptorquidia y con una incidencia anual de 6/100,000 hombres. Cerca del 95% de los tumores testiculares son malignos y derivados de células germinales, se clasifican en tumores germinales seminomatosos y no seminomatosos. Además los no seminomas se clasifican en carcinoma de células embrionarias, coriocarcinomas y teratomas. Los tumores seminomatosos metastatizan vía linfática por los ganglios regionales, retroperitoneales, mediastinales y supraclaviculares siendo ellos radiosensibles, mientras que los no seminomatosos metastatizan vía hematológica, principalmente a pulmón, hígado, SNC siendo ellos radorresistentes¹.

Dentro de estos el coriocarcinoma es un tumor maligno altamente metastásico, el cual se deriva del trofoblasto indiferenciado de placenta o de células totipotenciales no placentarias las cuales se encuentran presentes en testículos, ovarios y glándula pineal. Se caracteriza por altas producciones de hormona coriónica¹.

Los sitios más comunes de metástasis en esta estirpe histológica son los pulmones, cerebro, ganglios retroperitoneales y hasta involucro del sistema digestivo. La coroides es el sitio más frecuente de metástasis intraocular por su rica irrigación. Aunque esta es extremadamente rara. Las metástasis coroideas de un tumor extraocular primario son muy raras. La mayoría de estos provienen de carcinoma de mama o pulmón. La incidencia global de metástasis en la órbita es aproximadamente 12%, mientras que metástasis coroideas es del 2-7%. El involucro ocular en tumores testiculares es extremadamente raro representa el 0.2%¹⁻².

Las metástasis intraoculares se llegan a presentar hasta en un 10% de los pacientes con tumores malignos³, estas se observan en pacientes entre 50 y 60 años de edad dependiendo del sitio primario. Cuando se presenta en pacientes jóvenes se debe sospechar de un primario ovárico o testicular⁴. Una característica de las lesiones en coroides secundaria a metástasis testicular es la presentación como una masa de gran tamaño que compromete de forma importante la agudeza visual. Existen reportados en la literatura 18 casos de metástasis en pacientes entre 18 y 36 años localizados en la úvea desde el año 1953 hasta el 2011⁵.

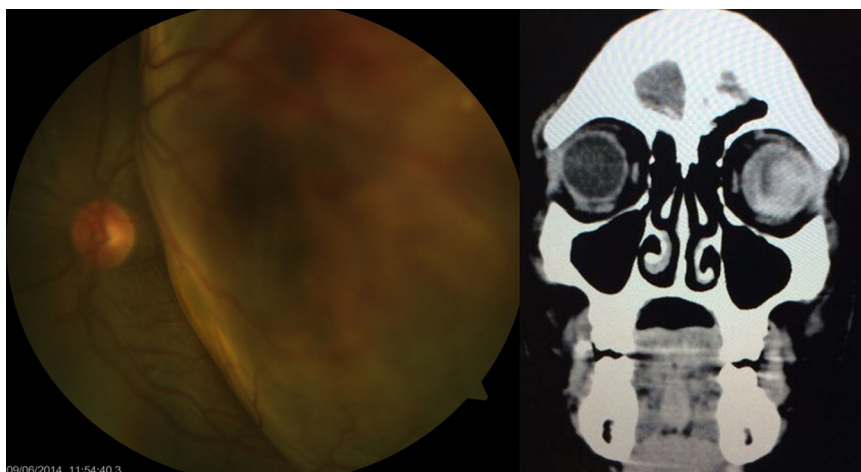


Figura 1 Fondo de ojo, TC de cráneo.

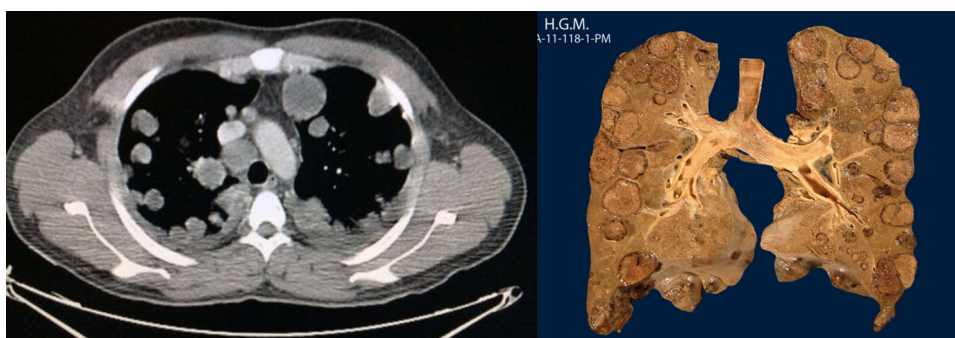


Figura 2 TC de tórax, pieza macroscópica de pulmón.

Objetivo

Presentar un caso de tumor testicular con metástasis a coroides en el Hospital General de México «Dr. Eduardo Liceaga».

Materiales y métodos

A continuación se presenta el caso de un paciente con tumor testicular de tipo coriocarcinoma en el cual se documentó metástasis en coroides. Paciente masculino de 23 años de edad sin antecedentes de importancia. Inicia su padecimiento hace 3 meses con cefalea intensa asociada a alteraciones visuales de ojo izquierdo, caracterizadas por disminución de la agudeza visual, además vértigo a lo que se agregó ptosis palpebral izquierda de una semana de evolución. Acude a la consulta externa de Urología referido del Servicio de Oftalmología por aumento de volumen testicular izquierdo de 6 meses de evolución, notando aumento de la consistencia. A la exploración física dirigida presenta pene cilíndrico meato central, prepucio retráctil, hemiescrotal derecho sin alteraciones con testículo en bolsa escrotal sin alteraciones. Bolsa escrotal izquierda con aumento de volumen de aproximadamente 6 cm x 5 cm, con testículo de consistencia pétrea, no doloroso, cordón espermático sin alteraciones.

A la exploración física oftalmológica presenta: agudeza visual 20/20 OD, cuenta dedos a 30 cm OI, reflejos pupilares normales en ambos ojos, presión intraocular normal en ambos ojos, sin limitación para el movimiento ocular, con edema bpalpebral (++) en OI. La conjuntiva y la córnea se encuentran transparentes en ambos ojos, el iris regular y reactivo y ambos cristalinos transparentes. La exploración de fondo de ojo, OI: desprendimiento de retina regmatógeno no implica la retina inferotemporal. Se realizó toma de marcadores tumorales, encontrando una DHL de 448, fracción beta HCG 253,924 UI/l y AFP en 1.85 mg/ml. La tomografía simple y contrastada de cráneo, tórax, abdomen y pelvis: con evidencia de actividad tumoral en ambos lóbulos temporales, además imagen ocupativa en ojo izquierdo de 3 x 3 cm (fig. 1). Múltiples imágenes redondas bien delimitadas en ambos campos pulmonares sugestivas de metástasis, así como una imagen redonda que realza con el medio de contraste en parénquima hepático (fig. 2).

Paciente que ingresa a cargo del Servicio de Oncología Médica que inicia manejo médico a base de radioterapia holocraneana 30 Gy en 10 fracciones. Solo recibió 6 sesiones de radiación, una al día y quimioterapia sistémica a base de etopósido (100 mg/m²) día 1-5, cisplatino (20 mg/m²) día 1-5, solo recibió 3 días.

El paciente presentó deterioro respiratorio secundario a hemorragia pulmonar debido a la quimioterapia sistémica.

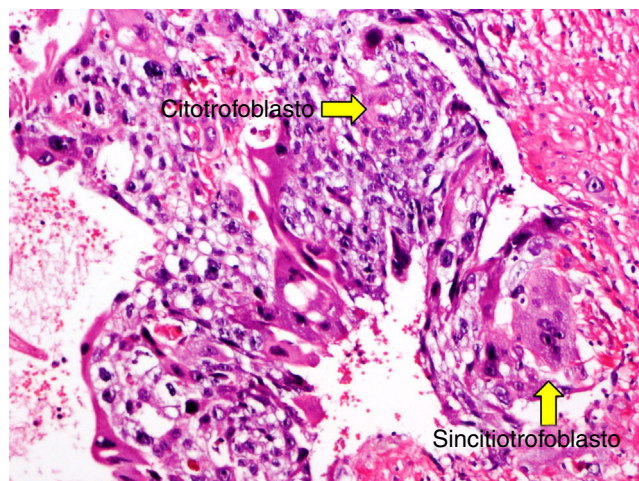


Figura 3 Coriocarcinoma imagen microscópica.

Razón por la que fue llevado a la unidad de cuidados intensivos y se realizaron maniobras de reanimación incluyendo ventilación mecánica asistida. El paciente falleció con reporte de final de patología de coriocarcinoma testicular metastásico con involucro a SNC, coroides, pulmones e hígado (fig. 3).

Discusión

Las metástasis a la coroides generalmente se ven en pacientes de edad avanzada, secundario a cáncer de mama y pulmón generalmente, existe una frecuencia global de metástasis a coroides del 2-7%. En cambio las metástasis oculares por tumor testicular se ven en pacientes jóvenes y con una frecuencia del 0.2%. El coriocarcinoma es una variante agresiva en el cáncer testicular y con alto potencial metastásico. A pesar de su diseminación hematogena es rara la implantación en coroides⁶.

En 1936 MacDonald realizó la descripción del primer caso de coriocarcinoma con presentación en coroides, presentó deterioro rápido al igual que nuestro paciente⁷. El metaanálisis de Kavanagh et al. (2006), reporta 15 casos de coriocarcinoma testicular con metástasis a coroides, solo uno de ellos fue coriocarcinoma primario de retroperitoneo, los demás fueron testiculares. La mitad de esos casos se presentaron como nuestro paciente con alteraciones visuales, todas secundarias a desprendimiento de retina. Solo dos pacientes de esa serie lograron remisión de la enfermedad, el resto de los pacientes incluido el nuestro presentó deterioro rápido posterior al diagnóstico y fallecieron. Osada et al. describieron la poca frecuencia de metástasis a la coroides seguido de un tumor testicular^{8,9}.

De los 18 casos reportados en la literatura mundial, el 100% correspondieron a coriocarcinomas¹⁰. El pronóstico de estos casos fue pobre hasta la introducción de la quimioterapia a base de cisplatino en 1970, 4 de ellos se reportaron como curados, el primero reportado en 1999. Dos de ellos recibiendo solo quimioterapia, y uno de ellos recibió radioterapia holocraneana

suplementaria excluyendo la órbita y el último incluyendo la órbita^{10,11}.

Conclusión

El coriocarcinoma es una estirpe agresiva y de rápida diseminación, principalmente hematogena. La coroides es un sitio de metástasis extremadamente raro. A pesar del manejo combinado con radioterapia y quimioterapia no se ha reportado en la literatura un mejor pronóstico en los pacientes que han cursado con lesión en coroides, como en nuestro caso. Reportamos la presentación del coriocarcinoma con metástasis ocular como parte importante de la presentación clínica atípica de esta clase de tumores.

Responsabilidades éticas

Protección de personas y animales. Los autores declaran que para esta investigación no se han realizado experimentos en seres humanos ni en animales.

Confidencialidad de los datos. Los autores declaran que han seguido los protocolos de su centro de trabajo sobre la publicación de datos de pacientes.

Derecho a la privacidad y consentimiento informado. Los autores han obtenido el consentimiento informado de los pacientes y/o sujetos referidos en el artículo. Este documento obra en poder del autor de correspondencia.

Financiación

No se recibió patrocinio de ningún tipo para llevar a cabo este artículo.

Conflicto de intereses

Los autores declaran no tener ningún conflicto de intereses.

Bibliografía

1. Chitwood EM Jr. Chorioepithelioma of testis with bilateral choroidal metastasis. *AMA Arch Ophthalmol.* 1953;50:363-7.
2. Kavanagh MC, Pakala SR, Hollander DA, et al. Choriorc carcinoma metastatic to the choroid. *Br J Ophthalmol.* 2006;90:650-2.
3. Dotchin S, Lakosha H, Heathcote JG, et al. Uveal metastasis from testicular choriocarcinoma presenting as scleritis. *Ca J Ophthalmol.* 2009;44:210-1.
4. Zografos L, Uffer S, Beatl D. Metastases intraoculares. En: Zografos L, editor. *Tumeurs intraoculaires.* Paris: Masson; 2002. p. 381-412.
5. Shields CL, Shields JA, Gross NE, et al. Survey of 520 eyes with uveal metastases. *Ophthalmology.* 1997;104:1265-76.
6. Zech JC, Subiger L, Chiquet C, et al. Testicular choriocarcinoma metastatic to choroid. *Retina.* 1999;19:164-5.

7. MacDonald. Choroidal chorioepithelioma secondary to teratoma of the testicle. *Arch Ophthalmol.* 1936;16:672-6.
8. Senapati SN, Samanta DR, Das PK, et al. Choroid and cutaneous metastasis from a testicular tumor. *Hematol Oncol Stem Cell Ther.* 2008;1:249-51.
9. Osada K, Iijima H, Imasawa M, et al. Metastatic uveal tumor secondary to testicular choriocarcinoma. *Jpn J Ophthalmol.* 2004;48:85-7.
10. Khurana RN, DiBernardo C, Handa JT. Improved systemic chemotherapy for metastatic testicular choriocarcinoma can result in excellent prognosis for life and vision. *Arch Ophthalmol.* 2008;126:1008-9.
11. Nakajima H, Oki M, Matsukura S, et al. Germ cell tumor. Case 1 Intraocular metastasis from testicular cancer. *J Clin Oncol.* 2004;22:1753-5.