



CASO CLÍNICO

El papel del ultrasonido fetal en el diagnóstico de las malformaciones urinarias congénitas, el nuevo reto para el urólogo. Presentación de un caso



A.D. Gaona-Reyes*, C. Magaña-Abarca, M.L. Bermúdez Rojas y J. Delgado-Flores

Centro de Tamizaje Oportuno, Hospital Materno Infantil de León, Instituto de Salud Pública del Estado de Guanajuato [ISAPEG], León, Guanajuato, México

Recibido el 1 de noviembre de 2015; aceptado el 14 de marzo de 2016

Disponible en Internet el 15 de abril de 2016

PALABRAS CLAVE

Hidronefrosis;
Prenatal;
Malformaciones
congénitas;
Ultrasonido prenatal

Resumen Se realiza la presentación del seguimiento ultrasonográfico de la ectasia renal en un feto gemelar masculino.

Caso clínico: Femenino de 29 años, 3 gestas, un parto, una cesárea, captada por el Centro de Tamizaje Oportuno del Instituto de Salud Pública del Estado de Guanajuato en el primer trimestre para ecografía de tamizaje con hallazgo de gestación gemelar bicorial biamniótica con tamizajes negativos.

En la ecografía estructural a las 20.1 semanas de gestación (SDG), en uno de los gemelos se detectó ectasia renal izquierda; para medir y clasificar la ectasia de la pelvis renal izquierda del feto se utilizó la Clasificación del Grado de Hidronefrosis Prenatal de la Society for Fetal Urology 2010.

El seguimiento ultrasonográfico de la pelvis renal izquierda del gemelo detectado con hidronefrosis de acuerdo a esta clasificación fue: a las 20.1 SDG el diámetro anteroposterior de la pelvis renal izquierda de 4.5 mm, a las 24 SDG de 5.3 mm, a las 28 SDG de 8.1 mm y a las 30.5 SDG de 11.2 mm. Revalorado por patología fetal con diagnóstico de hidronefrosis grado 3.

Se presenta este caso, pues en México el tamizaje prenatal avanza con tecnología de punta y el médico Urólogo tendrá que involucrarse en temas de diagnóstico prenatal y prepararse para un nuevo reto.

© 2016 Sociedad Mexicana de Urología. Publicado por Masson Doyma México S.A. Este es un artículo Open Access bajo la licencia CC BY-NC-ND (<http://creativecommons.org/s/by-nc-nd/4.0/>).

* Autor para correspondencia. Madero 112 interior 205 A, Zona peatonal, Centro, CP 37,000, León, Guanajuato.

Teléfono celular: 477 4497401. Teléfono y Fax: +477 7141550.

Correo electrónico: deligaona@yahoo.com.mx (A.D. Gaona-Reyes).

KEYWORDS

Hydronephrosis;
Prenatal;
Congenital
malformations;
Congenital ultrasound

The role of fetal ultrasound in the diagnosis of congenital urinary malformations - the new challenge for the urologist: A case presentation

Abstract We present herein the ultrasonographic follow-up of renal ectasia in a male twin fetus.

Clinical case: A 29-year-old woman with a history of 3 pregnancies, one normal delivery, and one cesarean section, had first trimester ultrasound screening at the Center for Opportune Screening of the *Instituto de Salud Pública del Estado de Guanajuato (ISAPEG)* that revealed a dichorionic diamniotic twin pregnancy with negative screening test results.

At 20.1 weeks of gestation, a structural ultrasound detected left renal ectasia in one of the twins. The 2010 Antenatal Hydronephrosis Grading Classification of the Society of Fetal Urology was used to measure and classify the ectasia of the left renal pelvis.

The ultrasonographic follow-up of the left renal pelvis in the twin detected with hydronephrosis according to the abovementioned classification was: at 20.1 weeks of gestation the anteroposterior diameter of the left renal pelvis was 4.5 mm; at 24 weeks of gestation it was 5.3 mm; at 28 weeks of gestation it was 8.1 mm; and at 30.5 weeks of gestation it was 11.2 mm. When re-evaluated by the Fetal and Pediatric Pathology Department, the diagnosis was grade 3 hydronephrosis.

Prenatal screening in Mexico is advancing with innovative technology and the urologist must become familiar with prenatal diagnoses to be prepared to meet this new challenge.

© 2016 Sociedad Mexicana de Urología. Published by Masson Doyma México S.A. This is an open access article under the CC BY-NC-ND license (<http://creativecommons.org/licenses/by-nc-nd/4.0/>).

Introducción

El ultrasonido se define como una serie de ondas mecánicas, generalmente longitudinales, originadas por la vibración de un cuerpo elástico (cristal piezoeléctrico) y propagadas por un medio material como los tejidos corporales¹.

Los ultrasonidos como medio de diagnóstico en medicina fueron introducidos por primera vez en 1942 por Dusik para explorar anomalías cerebrales¹. En 1949, George Ludwig y Francis Stuthers estudiaron la utilización de los ultrasonidos para detectar cuerpos extraños tales como

metal, vidrio, madera, plásticos, cálculos biliares, etc., incluidos experimentalmente en diferentes tejidos orgánicos. Este trabajo fue la primera aplicación con finalidades biológicas².

En 1959, Ian Donald, profesor ginecoobstetra de la Universidad de Glasgow, aplicó principios ya estudiados del ultrasonido para obtener las mediciones de los cráneos fetales, lo cual marcó el inicio de investigaciones posteriores sobre el crecimiento fetal³.

Un transductor es un dispositivo que transforma el efecto sónico en otro tipo de señal, normalmente eléctrica. Hay

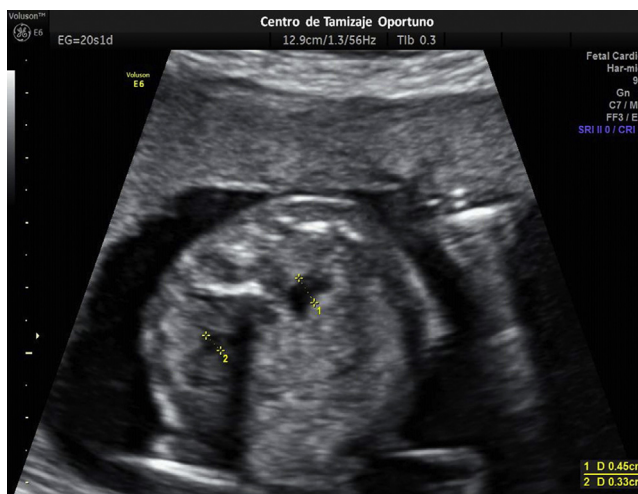

Figura 1 Ultrasonido realizado a las 20.1 SDG, corte axial, medición de pelvis renales anteroposterior. Pelvis renal derecha de 3.3 mm e izquierda de 4.5 mm.

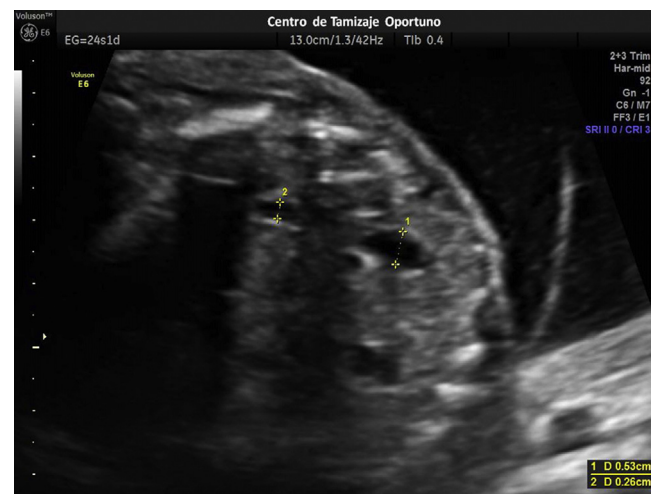


Figura 2 Ultrasonido realizado a las 24 SDG, corte axial, medición de pelvis renales anteroposterior. Pelvis renal derecha de 2.6 mm e izquierda de 5.3 mm.

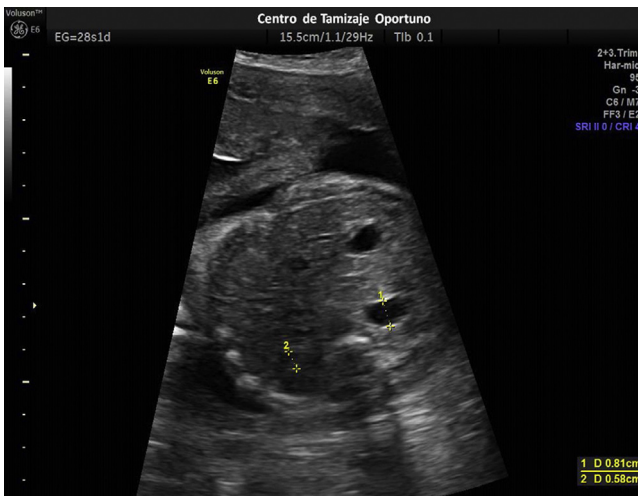


Figura 3 Ultrasonido realizado a las 28 SDG, corte axial, medición de pelvis renales anteroposterior. Pelvis renal derecha de 5.8 mm (dilatación moderada) e izquierda de 8.1 mm.

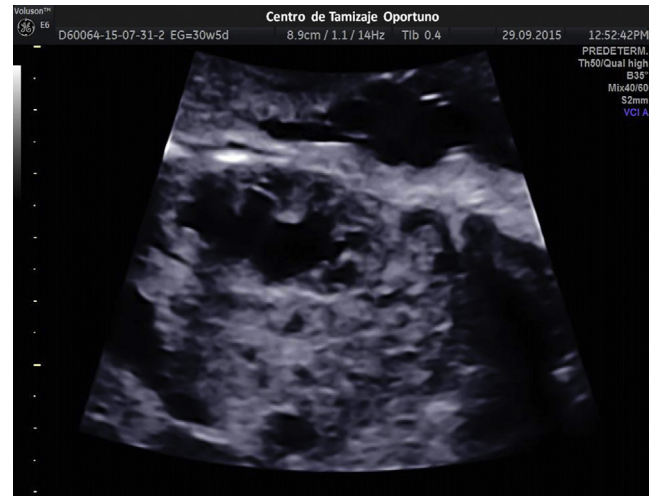

Figura 5 Imagen ultrasonido contrastada por volumen en plano A [VCI-A] en un corte sagital a las 30 semanas de gestación muestra dilatación uniforme de pelvis, calices mayores y menores con preservación de la corteza (hidronefrosis grado III).

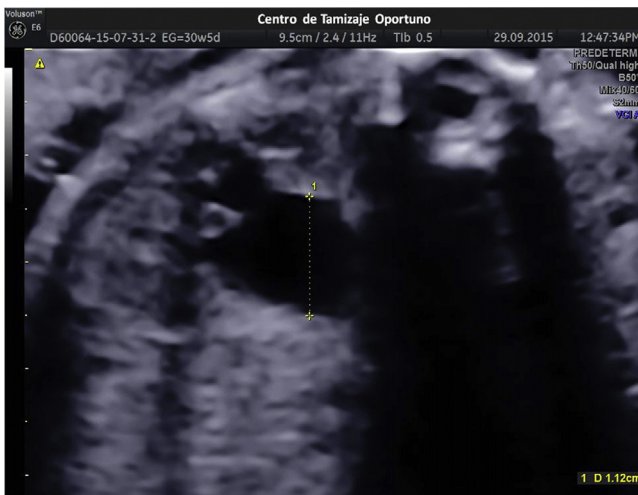


Figura 4 Imagen ultrasonido contrastada por volumen en plano A [VCI-A] en un corte axial a las 30 semanas de gestación muestra dilatación de la pelvis renal izquierda con un diámetro anteroposterior de 11.2 mm (dilatación moderada)

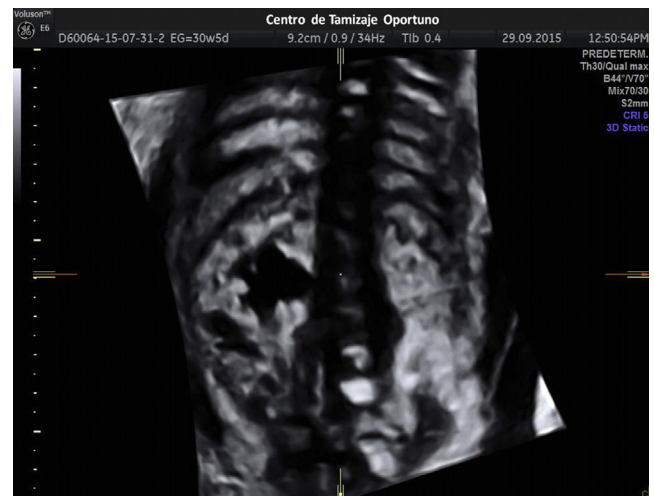


Figura 6 Reconstrucción coronal de una adquisición volumétrica multiplanar en la que es posible observar la dilatación de los cálices mayores y menores (hidronefrosis grado III). Basado en The Society for Fetal Urology Consensus Statement (2010).

diferentes tipos de transductores dependiendo de la zona a explorar¹.

En medicina materno-fetal ha cobrado mayor relevancia el uso de transductores volumétricos ya que se pueden obtener diferentes imágenes 3D/4D con una calidad cada vez más pulida y óptima para establecer un diagnóstico detallado, como son el Voluson de General Electric, porque poseen mayor calidad en las imágenes, automatización, ya que cuentan con softwares especiales como:

- Advanced Speckle Reduction Imaging (SRI), que ofrece una mayor visualización de los órganos y las lesiones con mayor definición y resolución al disminuir el artefacto por centelleo, manteniendo la arquitectura de los tejidos⁴.

- Cross X Beam (CRI), imágenes en tiempo real con buena resolución espacial, contraste con la posibilidad de modificaciones posproceso.
- (HD FLOW) Doppler bidireccional con mayor sensibilidad que reduce artefactos para mejor definición de los vasos sanguíneos.
- Pulsos inversos: es la utilización de 2 pulsos para crear una imagen, una inversa a la otra, cancelando el ruido lo que ayuda a lograr una mejor imagen.
- Modo M Anatómico (AMM), aplica el modo M para separar áreas del corazón fetal que ayudan en el acceso a pacientes con arritmias en tiempo real o con imágenes almacenadas.

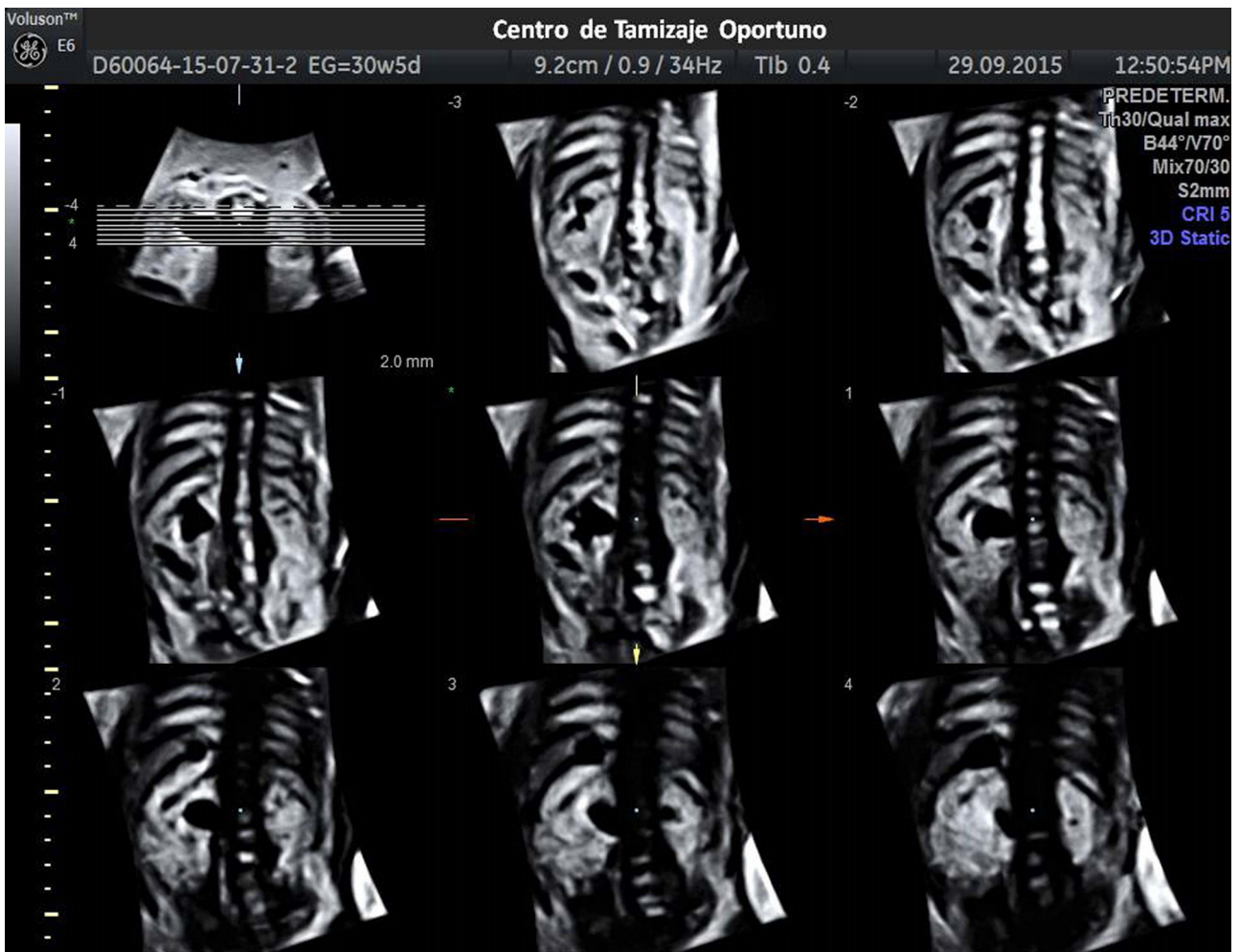


Figura 7 Imagen utilizando TUI que permite obtener cortes multiplanares en cortes coronales de 2 mm de diámetro donde observamos la hidronefrosis izquierda grado III. Basado en The Society for Fetal Urology Consensus Statement (2010).

- Tomographic Ultrasound Imaging (TUI), que permite obtener cortes multiplanares⁵.
- La adquisición de muestra volumétrica almacenadas como «Raw Data» permite reprocesar las imágenes y realizar nuevos cortes y/o en cualquier plano ortogonal, así como la colaboración con otros usuarios que utilicen la misma plataforma.

Al utilizar este tipo de ultrasonidos y crear subespecialistas certificados por la Fetal Medicine Foundation, es posible detectar enfermedades en los fetos que requieren de la valoración de un grupo multidisciplinario, para tomar la mejor decisión para ese futuro recién nacido³⁻⁵.

Caso clínico

Femenino de 29 años, originaria y residente de San Francisco del Rincón Guanajuato, casada, 3 gestas, un parto, una cesárea, es captada por el *Centro de Tamizaje Oportuno del Instituto de Salud Pública del Estado de Guanajuato [ISAPEG]* a las 12.3 semanas de gestación

(SDG) para ecografía de tamizaje de primer trimestre con hallazgo de gestación gemelar bicorial amniótica con tamizajes para preeclampsia, restricción de crecimiento, prematuridad, aneuploidias negativos.

En la ecografía estructural detallada de segundo trimestre realizada a las 20.1 SDG se encuentra con gestación gemelar dicorial diamniótica, ambos fetos masculinos, crecimiento simétrico, acorde con edad gestacional. Se detecta en uno de los fetos aumento del diámetro anteroposterior de la pelvis renal izquierda (fig. 1), por lo que se inicia su medición periódica y su seguimiento dentro de la clínica de marcadores blandos del CETO.

Para medir y clasificar la ectasia de la pelvis renal izquierda del feto con la enfermedad se utilizó la Clasificación del Grado de Hidronefrosis Prenatal de la Society for Fetal Urology 2010⁶.

A las 20.1 SDG de 4.5 mm (pielectasia leve), en las valoraciones subsecuentes a las 24 SDG y 28 SDG persiste con dilatación de la pelvis renal izquierda del mismo feto de 5.3 y 8.1 mm respectivamente (pielectasia leve) (figs. 2 y 3).

A las 30.5 SDG se detecta un incremento súbito del diámetro anteroposterior de la pelvis renal izquierda del feto

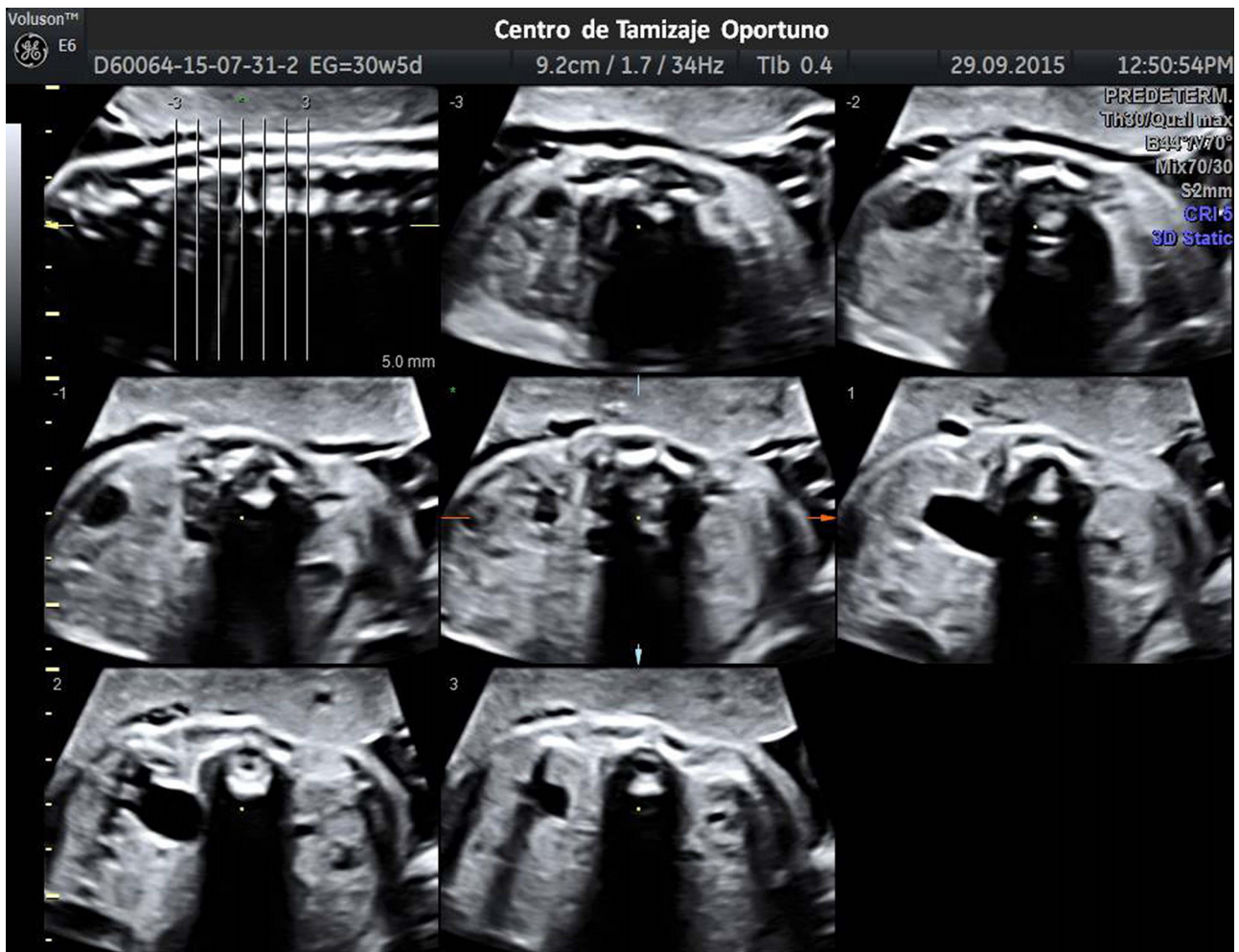


Figura 8 Imagen utilizando TUI que permite obtener cortes multiplanares en cortes axiales de 5 mm de diámetro. Se observa la gran dilatación del sistema ureteropielocalicial izquierdo. Basado en The Society for Fetal Urology Consensus Statement (2010).

afectado de 11.2 mm (pielectasia moderada) por lo que se solicita valoración especializada por el departamento de Patología Fetal (figs. 4 y 5).

Se realizó un estudio ecográfico volumétrico (GE Voluson E6 Expert, con sonda: RAB6-D); posteriormente se llevó a cabo el análisis «off-line» mediante reconstrucciones multiplanares (coronal) y tomográficas (TUI) (fig. 6), así como análisis en tiempo real [4D] de imágenes contrastadas por volumen en plano «A» [VCI-A]; lo anterior permitió caracterizar más precisamente la magnitud de la dilatación como una hidronefrosis grado 3 de la clasificación de la Society for Fetal Urology 2010 (figs. 7-10). La cual se caracteriza por dilatación de la pelvis renal, los cálices mayores y menores pero con preservación del grosor de la corteza renal⁶.

Discusión

La medicina materno-fetal ha cobrado mayor relevancia con el advenimiento de ecógrafos de última generación con alta resolución de imagen en modo B y doppler de alta sensibilidad y junto con los transductores volumétricos de

banda ancha es posible reconocer enfermedad nefrouri-naria en etapas cada vez más precoces de la gestación, ya que se pueden obtener diferentes imágenes y estas de mejor calidad, automatización, además de contar con softwares especiales que permiten mayor precisión en el diagnóstico prenatal³⁻⁵.

En el estado de Guanajuato se implementó en el 2014 un *Centro de Tamizaje Oportuno* equipado con ecógrafos de última generación (GE Voluson) y un staff de médicos entrenados y certificados por la Fetal Medicine Foundation (Londres, Reino Unido) para la realización de tamizaje del primer trimestre así como médicos entrenados para la detección de malformaciones congénitas en el segundo trimestre.

El tamizaje fetal (Fetal Test) cuenta con diferentes clínicas de seguimiento y los casos detectados con alguna malformación son referidos a su propio departamento de Patología Fetal en el que se hace una evaluación y seguimiento especializado y un grupo multidisciplinario norma conductas para los futuros niños^{4,6}.

Lo anterior ha permitido la detección de malformaciones fetales nefrouri-narias en etapas precoces y así seleccionar

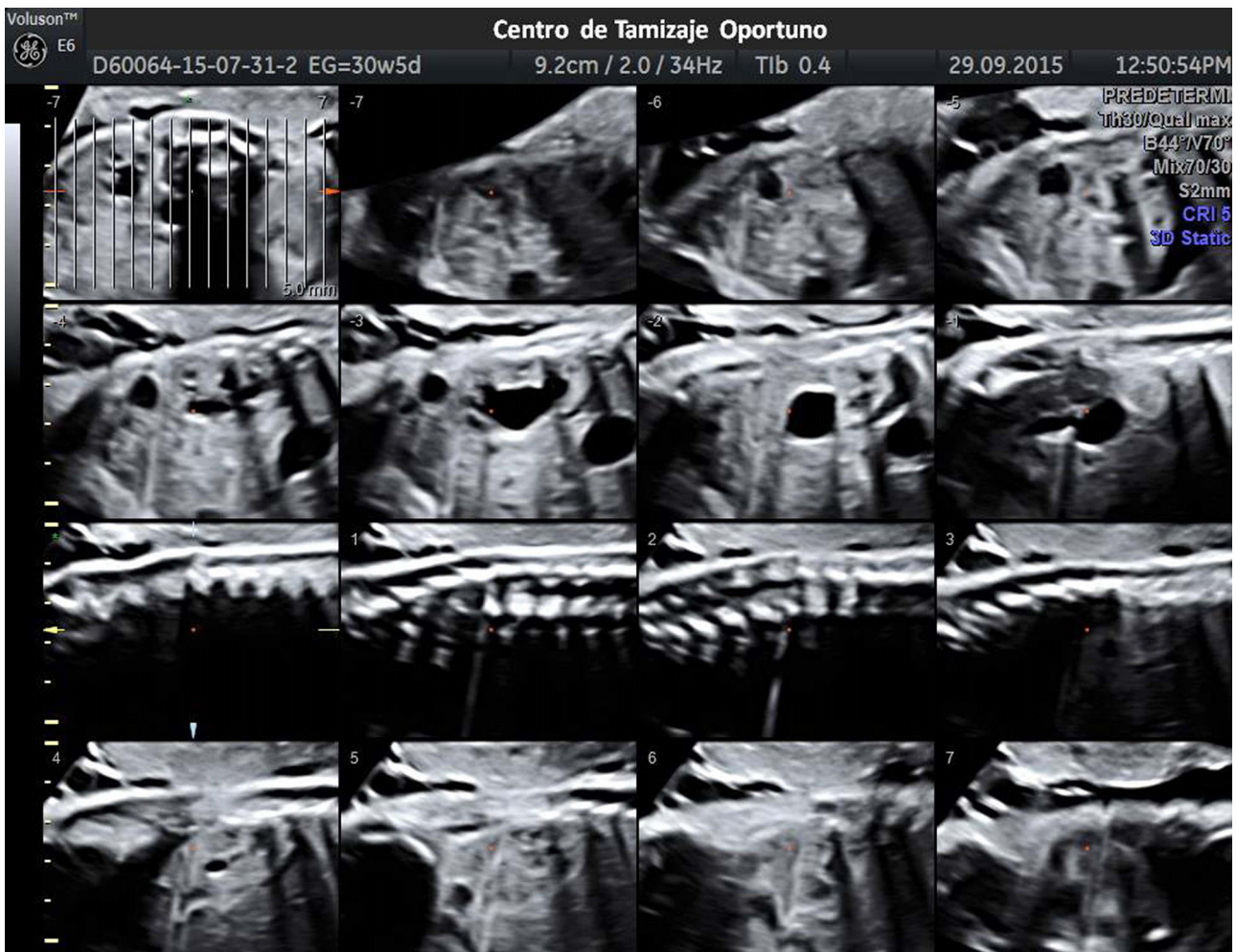


Figura 9 Imagen utilizando TUI. Se observa la gran dilatación del sistema ureteropielocalicial izquierda. Basado en The Society for Fetal Urology Consensus Statement (2010).

los casos de alto riesgo que requieren valoración y seguimiento neonatal e incluso aquellos que pueden beneficiarse de terapia fetal.

La hidronefrosis es una de las malformaciones congénitas que se detecta con mayor frecuencia en la etapa fetal, aproximadamente se hallan en el 1-5% de todos los ultrasonidos prenatales, sin embargo en algunos casos esta dilatación no tendrá un significado clínico en el recién nacido, por lo que se requiere establecer una clasificación y tratar de identificar a los niños que van a requerir seguimiento y/o alguna intervención urológica, por lo que en el 2010 la Society for Fetal Urology estableció un consenso para la evaluación y manejo de la hidronefrosis prenatal⁶⁻⁹.

En nuestro medio no contamos con urólogos fetales que se encuentren familiarizados con las imágenes fetales y no hay un programa que vincule la detección con el seguimiento de los niños que presentan estas malformaciones, por lo que el médico urólogo de este siglo tendrá que reinventarse e involucrarse en temas de diagnóstico prenatal y familiarizarse con las imágenes prenatales y prepararse para un nuevo reto.

Se presenta este caso para despertar el interés en los urólogos en formación, pues cada vez más el médico urólogo tendrá que involucrarse en este nuevo reto y estar familiarizado con las imágenes prenatales que genera la tecnología de punta.

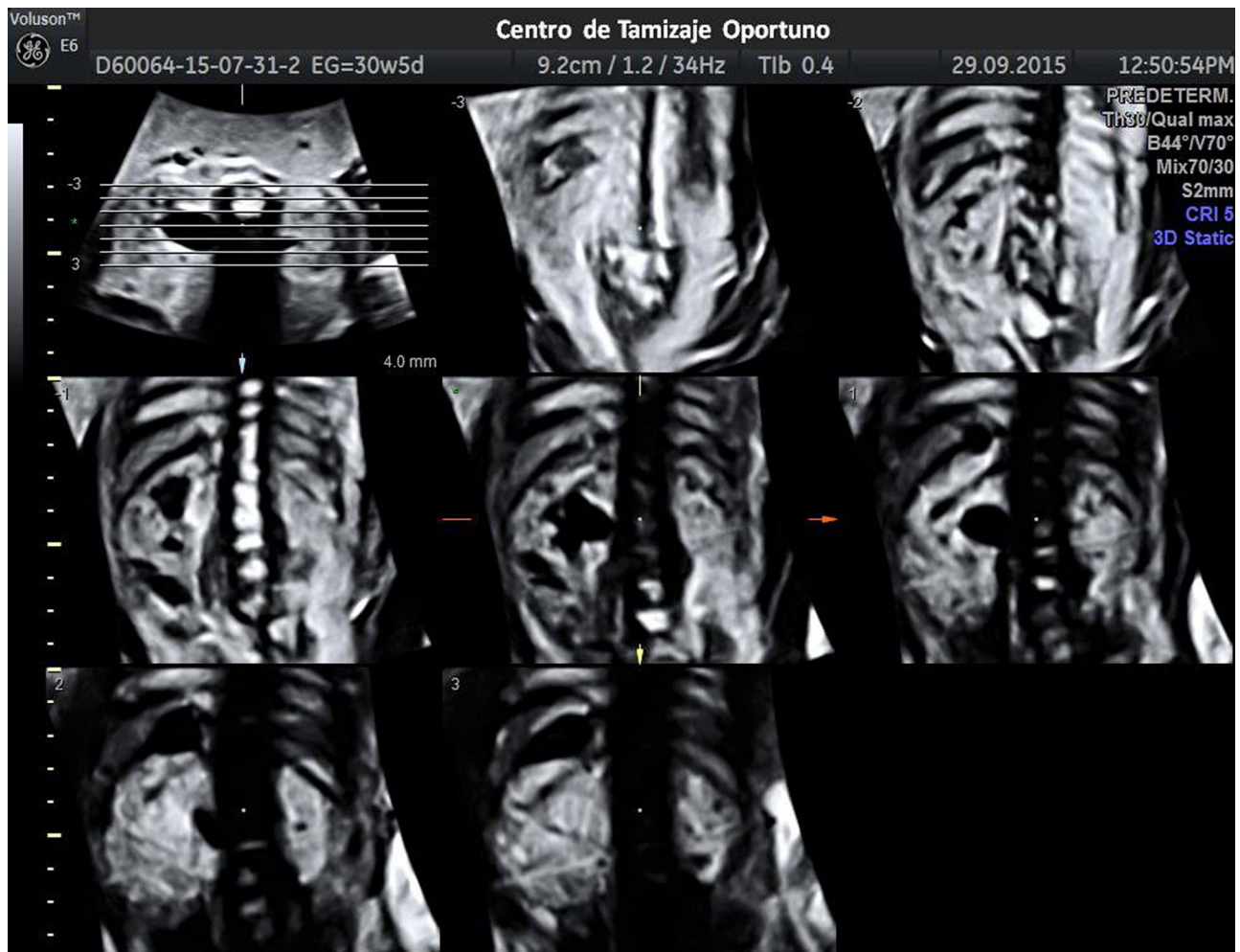


Figura 10 Imagen utilizando TUI que permite obtener cortes multiplanares en cortes coronales de 4 mm de diámetro. Se observa la gran dilatación del sistema ureteropielocalicial izquierdo. Basado en The Society for Fetal Urology Consensus Statement (2010).

Responsabilidades éticas

Protección de personas y animales. Los autores declaran que para esta investigación no se han realizado experimentos en seres humanos ni en animales.

Confidencialidad de los datos. Los autores declaran que en este artículo no aparecen datos de pacientes.

Derecho a la privacidad y consentimiento informado. Los autores declaran que en este artículo no aparecen datos de pacientes.

Financiación

No se recibió patrocinio de ningún tipo para llevar a cabo este artículo.

Conflicto de intereses

Los autores declaran no tener ningún conflicto de intereses.

Anexo. Material adicional

Se puede consultar material adicional a este artículo en su versión electrónica disponible en [doi:10.1016/j.uromx.2016.03.002](https://doi.org/10.1016/j.uromx.2016.03.002).

Bibliografía

1. Pineda C, Bernal A, Espinosa R, et al. Principios físicos básicos del ultrasonido. *Rev Chil Reumatol.* 2009;25:60–6.
2. Prada R. Historia del diagnóstico por ultrasonido. Aplicaciones en el Hospital San Juan de Dios. *Historia de la medicina. Rev Fac Med UN Col.* 1995;43:204–6 [consultado 12 Oct 2015]. Disponible en: <http://www.bdigital.unal.edu.co/32137/1/31491-114333-1-PB.pdf>
3. Casas-Patiño D, Rodríguez-Torres A, Galeana-Castillo C, et al. Ultrasonido en el primer trimestre del embarazo 10 consideraciones básicas. Instituto Mexicano del Seguro Social, México. *Rev Med Inst Mex Seguro Soc.* 2012;50, 497-504.H.
4. Frøen JF, Cacciatore J, McClure EM, et al. The Lancet's Stillbirths series steering committee: for The Lancet's Stillbirths. Stillbirths: why they matter. *Lancet.* 2011 [consultado 20 Oct 2015]. Disponible en: <https://books.google.com.mx>

5. Nicolaides K. A model for a new pyramid of prenatal care base on the 11 to 13 week assessment. *Prenat Diagn.* 2011;31:31–6.
6. Nguyen H, Herndon A, Cooper C, et al. The Society for Fetal Urology consensus statement on the evaluation and management of antenatal hydronephrosis. *J Ped Urol.* 2010;6:212–31.
7. Gugliotta A, Reis LO, Alpendre C, et al. Hidronefrosis (HN) neonatal en niños con hidronefrosis diagnosticada prenatalmente: ¿cirugía o tratamiento médico? *Actas Urol Esp.* [revista en la Internet]. 2008; 32: 1031-1034 [citado 30 Oct 2015]. Disponible en: <http://scielo.isciii.es/scielo.php?script=sci.arttext&pid=S0210-48062008001000013&lng=es>
8. Liu D, Armstrong W, Maiz N, et al. Hydronephrosis: Prenatal and postnatal evaluation and management. *Clin Perinatol.* 2014 Sep;41:661–78.
9. Pons GA, Sepúlveda SE, Leiva BJL, et al. Muerte fetal. *Rev Med Clin Condes.* 2014;25:908–16.