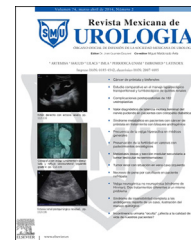



Revista Mexicana de
UROLOGIA
ÓRGANO OFICIAL DE DIFUSIÓN DE LA SOCIEDAD MEXICANA DE UROLOGÍA

www.elsevier.es/uromx



CASO CLÍNICO

Linfadenectomía inguinal robot asistida (LIRA) para cáncer de pene



V.E. Corona-Montes^{a,*}, E. Moyo-Martínez^a, L. Almazán-Treviño^b, V. Ríos-Dávila^b,
Y. Santiago-Hernández^c y E.E. Mendoza-Rojas^a

^a Servicio de Urología, Hospital Regional de Alta Especialidad de Zumpango, Zumpango de Ocampo, Estado de México, México

^b Servicio de Urología, Hospital General de México OD, México, D.F., México

^c Servicio de Anestesiología, Hospital Regional de Alta Especialidad de Zumpango, Zumpango de Ocampo, Estado de México, México

Recibido el 26 de mayo de 2015; aceptado el 23 de junio de 2015

Disponible en Internet el 12 de agosto de 2015

PALABRAS CLAVE

Linfadenectomía
inguinal robot
asistida;
Mínima invasión;
Cáncer de pene

Resumen

Introducción: El carcinoma de células escamosas es una entidad que ocupa el 2-5% de los tumores urogenitales, siendo por tanto poco frecuente, sin embargo en instituciones como la nuestra y por un alto volumen de pacientes y centro de referencia, se logra tener entre 5-7 casos por año. Dentro del tratamiento de estas lesiones se encuentra la linfadenectomía inguinal, la cual en la actualidad es realizada con mayor frecuencia con mínima invasión. Presentamos el caso de un paciente con carcinoma epidermoide de pene al que se le realizó linfadenectomía inguinal superficial y profunda con cirugía robot asistida

Objetivo: Describir la técnica quirúrgica para linfadenectomía inguinal robot asistida en cáncer de pene.

Presentación del caso: Hombre de 73 años con padecimiento con un año y 6 meses de evolución con aumento de volumen a nivel del glande; previa toma de biopsia se le realizó penectomía radical con uretrotomía perineal con resultado histopatológico de carcinoma epidermoide bien diferenciado verrucoso que infiltra el cuerpo esponjoso y la uretra (T3, N0, M0, G1); se realizó linfadenectomía inguinal robot asistida a las 4 semanas.

Conclusiones: La linfadenectomía inguinal robot asistida es una técnica factible en centros en los que se cuente con dicha tecnología, logrando disminuir la morbilidad, el sangrado y la estancia hospitalaria, sin embargo tiene como desventaja el costo del procedimiento.

© 2015 Publicado por Masson Doyma México S.A. en nombre de Sociedad Mexicana de Urología. Este es un artículo Open Access bajo la licencia CC BY-NC-ND (<http://creativecommons.org/licenses/by-nc-nd/4.0/>).

* Autor para correspondencia.

Correo electrónico: urocorona@hotmail.com (V.E. Corona-Montes).

KEYWORDS

Robotic-assisted
inguinal
lymphadenectomy;
Minimally invasive;
Penile cancer

Robotic-assisted inguinal lymphadenectomy (RAIL) in penile cancer**Abstract**

Introduction: Squamous cell carcinoma is a rare tumor, making up from 2 to 5% of the urogenital tumors. However, because our hospital is a referral center that manages large numbers of patients, approximately 5-7 cases are seen per year. Inguinal lymph node dissection is one of the treatments for these lesions and is being performed more frequently as a minimally invasive procedure.

Objective: Our aim was to describe the surgical technique for robotic-assisted inguinal lymphadenectomy in cancer of the penis. We present herein the case of a 73-year-old man with symptom progression of one year and 6 months and increased volume at the level of the glans penis. A biopsy was taken, after which he underwent radical penectomy with perineal urethrostomy. The histopathologic study reported well differentiated verrucous squamous cell carcinoma that invaded the corpus spongiosum and the urethra (T3N0M0G1). Four weeks later he underwent robotic-assisted inguinal lymphadenectomy of the superficial and deep lymph nodes

Conclusions: Robotic-assisted inguinal lymphadenectomy, aside from its high cost, is a feasible technique when carried out in specialized centers that reduces morbidity, blood loss, and hospital stay

© 2015 Published by Masson Doyma México S.A. on behalf of Sociedad Mexicana de Urología. This is an open access article under the CC BY-NC-ND license (<http://creativecommons.org/licenses/by-nc-nd/4.0/>).

Introducción

El cáncer de pene es una neoplasia rara, con una estimación de 1,570 casos en EE. UU. en 2012¹. Representa el 0.4% de los cánceres en EE. UU. y menos del 1% a nivel mundial, con una incidencia de 0.1-0.9 nuevos casos por 100,000 hombres por año. La diseminación es predecible a los ganglios linfáticos inguinales, únicamente el 1-2% de los pacientes presentarán metástasis distantes^{2,3}. Los primeros ganglios de drenaje se encuentran en la región inguinal, los ganglios secundarios en la región pélvica, y son parte del tratamiento del cáncer de pene bajo diferentes indicaciones^{4,5}.

La resección radical de las metástasis inguinales del cáncer de pene es el estándar de tratamiento y ofrece un excelente control de la enfermedad regional siendo un tratamiento potencialmente curativo para el carcinoma de pene, sin embargo se ha adaptado esta técnica a la cirugía de mínima invasión por lo que la linfadenectomía inguinal abierta se ha infrautilizado debido a la alta incidencia de morbilidad que se sitúa en el 50-90%^{6,7}. Algunas de estas morbilidades incluyen el linfedema, necrosis de la piel, linfocèle, dehiscencia de herida e infección⁸.

En pacientes con ganglios no palpables llevados a linfadenectomía profiláctica, la enfermedad micrometastásica se presenta en el 20-25%, mientras que el 50-80% de los ganglios palpables albergan metástasis⁹.

Para reducir la morbilidad de la linfadenectomía abierta radical sin comprometer los resultados oncológicos, se describió la técnica de linfadenectomía inguinal videoendoscópica descrita inicialmente por Bishoff en 2003 y realizada por Tobias-Machado en 2005^{7,10-13}.

Hasta la fecha, se han reportado menos de 200 casos de linfadenectomía inguinal endoscópica para el cáncer de pene en la literatura y se describió por Sotelo et al. en 2013 de manera robot asistida y por Kharadjian et al. en 2014;

ahora nosotros presentamos la linfadenectomía inguinal robot asistida como una técnica factible^{14,15}.

Objetivo

Describir la técnica quirúrgica para linfadenectomía inguinal robot asistida en el cáncer de pene.

Presentación del caso

Hombre de 73 años de edad, referido de su domicilio a la consulta de admisión continua originario y residente del Estado de México con antecedentes de importancia tabaquismo ocasional, etilismo social, además diabetes mellitus 2 de 8 años de evolución en tratamiento médico con metformina de 850 mg, vía oral/24h con mal cumplimiento del tratamiento. Inició su cuadro hace un año y 6 meses aproximadamente, presentando aumento de volumen progresivo del glande y secreción purulenta; acudió a múltiples facultativos quienes iniciaron tratamientos antimicrobianos analgésicos sin mejoría; tuvo múltiples episodios de sangrado a nivel de cara lateral del pene, los cuales remiten espontáneamente, sin embargo y por persistencia del sangrado, agregándose astenia, adinamia, vértigo y fatiga, fue internado. A la exploración física dirigida se identifica palidez de tegumentos +++, el área genital con la presencia de tumoración de pene, glande con secreción fétida. No se palpan ganglios en la región inguinal. Se le realizó biopsia dirigida debajo del glande de la zona fétida purulenta y esclerosa con reporte de carcinoma epidermoide bien diferenciado, de tipo verrucoso; se protocolizó con tomografía y resonancia magnética pélvica (fig. 1). Se programa para realizarle penectomía radical con uretrotomía perineal con resultado histopatológico de carcinoma epidermoide bien

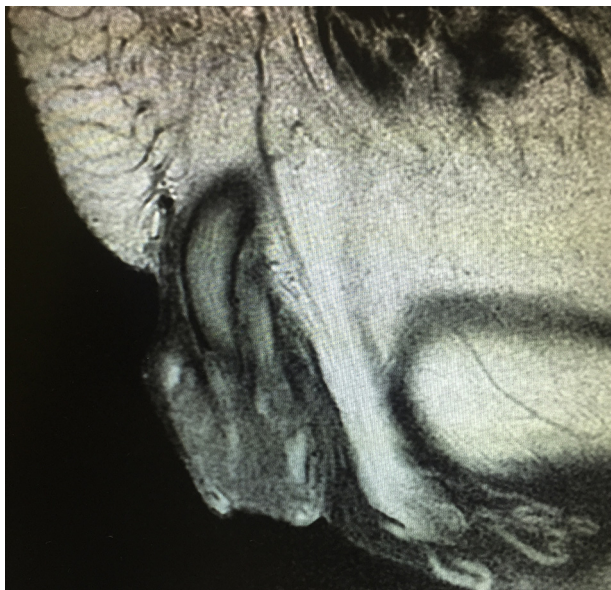


Figura 1 Resonancia magnética. Identificación de la lesión en pene.

diferenciado de tipo verrucoso de 6 cm de diámetro mayor localizado en glándula que infiltra cuerpo esponjoso y uretra peneana, invasión linfática y vascular presente, lecho quirúrgico sin evidencia de células neoplásicas, liquen plano extenso en piel de prepucio y cambios citopáticos asociados a infección por virus del papiloma humano. Se estadifica según la TNMG(AJCC2010*) como (T3,N0,M0,G1). Se decidió realizar linfadenectomía inguinal robot asistida superficial y profunda, sin complicaciones transoperatorias; curso con evolución satisfactoria siendo egresado al día siguiente con la presencia de los drenajes que se retiran al día número 10 en consulta externa.

Descripción del procedimiento: Inicialmente se definió la posición de la mesa de operar así como la posición del sistema quirúrgico da Vinci del lado derecho del paciente sin reposicionamiento. Se realizó un segundo docking al momento de cambiar la extremidad y un giro en la dirección del sistema da Vinci (carro de brazos) en 45 grados aproximadamente (fig. 2). El paciente se coloca en posición de decúbito dorsal con abducción de ambos muslos (fig. 3), definiendo la zona del triángulo femoral; se realiza incisión en su vértice de aproximadamente 3 cm, con tijera de Metzenbaum y posteriormente bajo disección digital se disecciona el plano lateral del músculo aductor largo y del músculo sartorio y se coloca puerto de robot (8 mm), el interno más cercano al vértice del triángulo femoral y el derecho 1 cm más alto (inverso en la miembro pélvico derecho). Se forma un triángulo entre el trocar de 12 mm de la incisión inicial y el trocar de robot de la cara externa de la pierna izquierda; este puerto se utilizará para enviar clips y aspiración a la pierna (fig. 4). Se cierra con vicril del 1 el puerto de la óptica y se inicia insuflación con CO₂ a 10 mmHg. Una vez realizado lo anterior se avanza el sistema quirúrgico da Vinci y se realiza el docking del mismo. Se utilizó una pinza robótica fenestrada bipolar en la mano izquierda y una tijera robótica monopolar derecha.

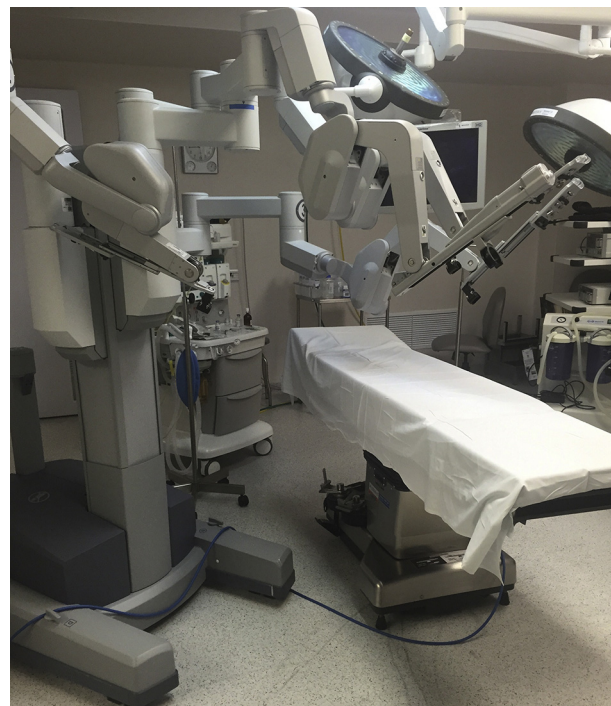


Figura 2 Sistema da Vinci.

Se realizó la linfadenectomía bajo los principios de la técnica abierta y con adaptación de la técnica VEIL (Video Endoscopic Inguinal Lymphadenectomy); se preservaron ambas venas safenas y se colocaron algunos clips metálicos de 10 mm en algunas afluentes del cayado de la safena. El tiempo quirúrgico fue de 230 min con 50 ml de sangrado.

Discusión

Carter et al.¹¹ realizó 19 disecciones endoscópicas inguinales, con un promedio de 11 ganglios por lado, tiempo

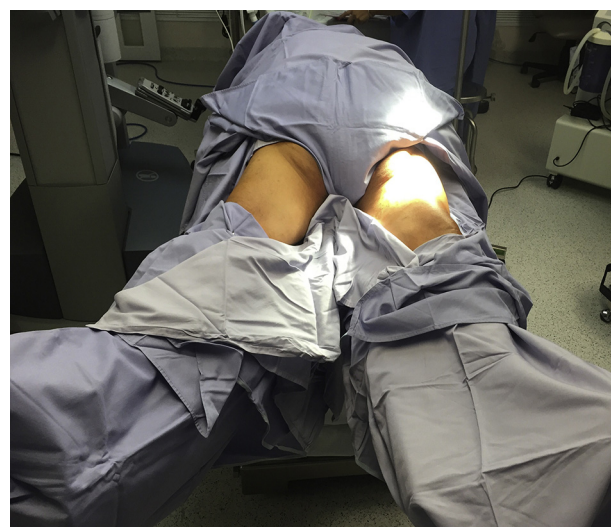

Figura 3 Posición y colocación del paciente con el sistema Da Vinci.

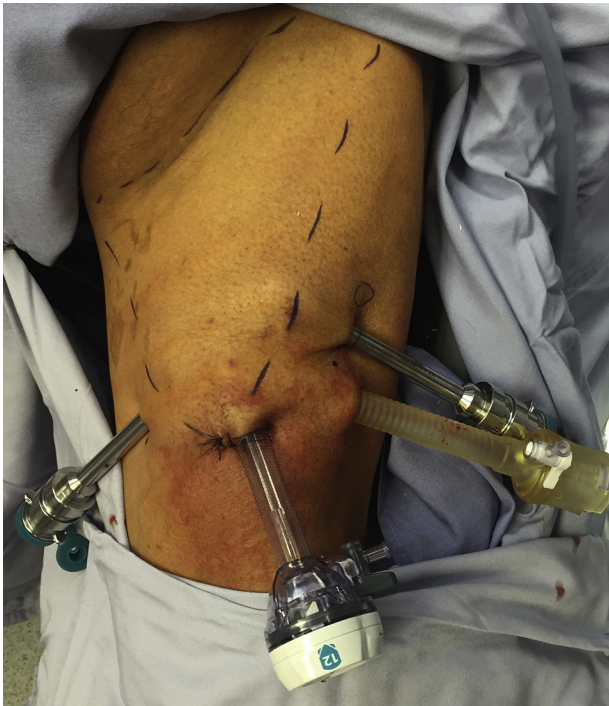

Figura 4 Colocación de trocares e identificación de triángulo femoral.

quirúrgico de 177.5 (132-400) min, un día de estancia hospitalaria (1-12 días), y 25 días de duración del drenaje (8-101 días). La complicación mayor en los pacientes incluyó un reingreso para drenaje, neumomediastino sin secuelas y celulitis superficial.

Zhou et al.¹³ realizó 11 linfadenectomías endoscópicas en 7 pacientes. El total de ganglios fue 135 con un promedio de 12.3. El drenaje promedio fue 50.8 (5-130) ml/día. La estancia hospitalaria fue 10.8 días (7-15 días). Hubo 2 casos de complicaciones menores, un seroma de 50 mL en la pierna izquierda. Otro presentó linfocele de 180 ml en su extremidad izquierda.

La linfadenectomía temprana probó ser un factor pronóstico independiente para la supervivencia específica de la enfermedad (supervivencia de 3 años del 84% comparada con el 35% del grupo de linfadenectomía tardía)⁹. Además, los pacientes con cáncer de pene manejados con linfadenectomía extensiva (más de 8 ganglios), tuvieron una supervivencia global mayor a 5 años cuando se compararon con los pacientes manejados con linfadenectomía menos extensa.

Conclusiones

A pesar de las ventajas de la linfadenectomía extensiva y temprana, la linfadenectomía abierta inguinal, y de hecho la linfadenectomía en general, se mantiene como un procedimiento poco utilizado, probablemente por la morbilidad asociada al mismo. Incluso en centros donde la linfadenectomía se realiza de manera rutinaria, hay una tasa sustancial de complicaciones. El abordaje laparoscópico a la región inguinal ofrece el potencial de reseca todos los ganglios inguinales con riesgo de enfermedad mientras se

minimizan las complicaciones. La cirugía de mínima invasión disminuye los posibles efectos adversos más que con la cirugía convencional.

La linfadenectomía inguinal robot asistida representa la evolución de un procedimiento oncológico quirúrgico clave en el carcinoma de pene; describimos nuestra experiencia inicial con asistencia robótica con la desventaja del costo.

Responsabilidades éticas

Protección de personas y animales. Los autores declaran que para esta investigación no se han realizado experimentos en seres humanos ni en animales.

Confidencialidad de los datos. Los autores declaran que han seguido los protocolos de su centro de trabajo sobre la publicación de datos de pacientes.

Derecho a la privacidad y consentimiento informado. Los autores han obtenido el consentimiento informado de los pacientes y/o sujetos referidos en el artículo. Este documento obra en poder del autor de correspondencia.

Financiación

No se recibió patrocinio de ningún tipo para llevar a cabo este artículo.

Conflicto de intereses

Los autores declaran no tener ningún conflicto de intereses.

Bibliografía

1. Siegel R, Naishadham D, Jemal A. Cancer statistics: 2012. *CA Cancer J Clin.* 2012;62:10-29.
2. Protzel C, Alcaraz A, Horenblas S, et al. Lymphadenectomy in the surgical management of penile cancer. *Eur Urol.* 2009;55:1075-88.
3. Leijte JAP, Kroon BK, Valdés Olmos RA, et al. Reliability and safety of current dynamic sentinel node biopsy for penile carcinoma. *Eur Urol.* 2007;52:170-7.
4. Solsona E, Iborra I, Rubio J, et al. Prospective validation of the association of local tumor stage grade as a predictive factor for occult lymph node micrometastasis in patients with penile carcinoma and clinically negative inguinal lymph nodes. *J Urol.* 2001;165:1506-9.
5. Hakenberg OW, Compérat E, Minhas S, et al. Guidelines on penile cancer. *Eur Urol.* 2015;8:85-97.
6. Hegarty PK, Dinney CP, Pettaway CA. Controversies in ilioinguinal lymphadenectomy. *Urol Clin North Am.* 2010;37:421-34.
7. Tobias-Machado M. Video endoscopic inguinal lymphadenectomy (VEIL): Initial case report and comparison with open radical procedure. *Arch Esp Urol.* 2006;59:849-52.
8. Master V, Ogan K, Kooby D, et al. Leg Endoscopic Groin Lymphadenectomy (LEG Procedure): Step-by-step approach to a straightforward technique. *Eur Urol.* 2009;56:821-8.
9. Kroon BK, Horenblas S, Lont AP, et al. Patients with penile carcinoma benefit from immediate resection of clinically occult lymph node metastases. *J Urol.* 2005;173:816-9.
10. Sotelo R, Sánchez-Salas R, Carmona O, et al. Endoscopic lymphadenectomy for penile carcinoma. *J Endourol.* 2007;21:364-7.

11. Canter DJ, Dobbs RW, Jafri SM, et al. Functional, oncologic, and technical outcomes after endoscopic groin dissection for penile carcinoma. *Can J Urol*. 2012;19:6395–400.
12. Hernández Castellanos V, Morales-Montor J, Cantellano-Orozco M. Linfadenectomía inguinal video endoscópica en cáncer de pene. Aspectos técnicos. *Rev Mex Urol*. 2011;71:278–82.
13. Zhou XL, Zhang JF, Zhang JF, et al. Endoscopic inguinal lymphadenectomy for penile carcinoma and genital malignancy: A preliminary report. *J Endourol*. 2013;27:657–61.
14. Sotelo R, Cabrera M, Carmona O, et al. Robotic bilateral inguinal lymphadenectomy in penile cancer, development of a technique without robot repositioning: A case report. *Ecancermedicallscience*. 2013;26:356.
15. Kharadjian TB, Matin SF, Pettaway CA, et al. Early experience of robotic-assisted inguinal lymphadenectomy: Review of surgical outcomes relative to alternative approaches. *Curr Urol Rep*. 2014;15:412.