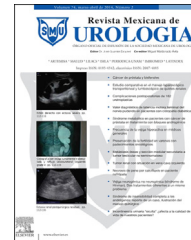



Revista Mexicana de
UROLOGIA

ÓRGANO OFICIAL DE DIFUSIÓN DE LA SOCIEDAD MEXICANA DE UROLOGÍA

www.elsevier.es/uromx



CASO CLÍNICO

Cistoprostatectomía radical con conducto ileal. Técnica laparoscópica pura



V.M. Pérez-Mazanares*, J. Arriaga-Aguilar, R.A. García-Vásquez, J.A. Solís-Rodríguez, F. Salinas-González, R. Vega-Castro, J. Padilla-Piña, A. Zárate-Morales, M. Garcia-Diaz e I. Gerardo-Osuna

Departamento de Urología, Hospital General del Estado de Sonora, Secretaría de Salud, Hermosillo, Sonora, México

Recibido el 1 de octubre de 2014; aceptado el 24 de marzo de 2015

Disponible en Internet el 30 de mayo de 2015

PALABRAS CLAVE

Cistectomía radical
laparoscópica;
Conducto ileal;
Tumor vesical

Resumen La cistectomía radical es el tratamiento quirúrgico de elección para los carcinomas de vejiga músculo infiltrantes no metastásicos y para los tumores vesicales de alto grado. Con los avances en las técnicas laparoscópicas este procedimiento se puede realizar totalmente intracorpóreo, equiparándose los resultados con su análogo de la técnica abierta.

Paciente masculino de 40 años con múltiples ingresos a urgencias durante los últimos 3 meses, por hematuria macroscópica; antecedente de tabaquismo crónico intenso. TAC con lesión que condiciona engrosamiento de pared lateral izquierda y piso vesical, sin infiltrar tejidos adyacentes, con adenomegalias regionales, sin metástasis a distancia. La biopsia por cistoscopia reportó cáncer in situ en ambas paredes vesicales y fondo. Se realiza cistoprostatectomía radical más conducto ileal, mediante técnica laparoscópica pura intracorpórea. Tiempo quirúrgico: 389 min; sangrado transoperatorio: 1,200 ml; sin complicaciones; y la estancia hospitalaria: 15 días. Reporte histopatológico: carcinoma urotelial papilar de alto grado con penetración a la muscular propia y tejido adiposo microscópico adyacente; pT3aN2M0.

La cistoprostatectomía radical laparoscópica con conducto ileal es una opción factible en el contexto clínico adecuado. Se requiere experiencia en cirugía de mínima invasión y seguimiento de caso para enriquecer la casuística y conocer sus resultados a largo plazo.

© 2015 Sociedad Mexicana de Urología. Publicado por Masson Doyma México S.A. Este es un artículo Open Access bajo la licencia CC BY-NC-ND (<http://creativecommons.org/licenses/by-nc-nd/4.0/>).

* Autor para correspondencia. Avenida de los Duraznos #11 Colonia Fuentes del Mesquital, CP 83240, Teléfono: +662 156 21 85.
Correo electrónico: dr.victorperez@hotmail.com (V.M. Pérez-Mazanares).

KEYWORDS

Laparoscopic radical cystectomy;
Ileal conduit;
Bladder tumor

Radical cystoprostatectomy with ileal conduit using a purely laparoscopic technique

Abstract Radical cystectomy is the surgical treatment of choice for non-metastatic muscle-involving bladder carcinomas and for high-grade bladder tumors. With the advances made in laparoscopic techniques, this procedure can be performed completely intracorporeally, with similar results to those of open surgery.

A 40-year-old man was admitted to the emergency service on numerous occasions within the last 3 months due to gross hematuria. He had a past history of chronic heavy smoking. A computed axial tomography scan revealed a lesion conditioning thickening of the left lateral bladder wall and the bladder floor, with no adjacent tissue invasion, regional lymph nodes, or distant metastases. Cystoscopy biopsy reported cancer in situ in both bladder walls and the fundus. Radical cystoprostatectomy plus ileal conduit was performed through the completely intracorporeal laparoscopic technique. Surgery duration was 389 min, intraoperative bleeding was 1,200 ml, there were no complications, and hospital stay was 15 days. The histopathologic study reported high-grade papillary urothelial carcinoma with penetration into the muscularis propria and adjacent adipose tissue, pT3aN2M0.

Laparoscopic radical cystoprostatectomy with ileal conduit is a feasible option in the adequate clinical context. It requires experience in minimally invasive surgery and patient follow-up to increase the number of cases and to know the long-term results.

© 2015 Sociedad Mexicana de Urología. Published by Masson Doyma México S.A. This is an open access article under the CC BY-NC-ND license (<http://creativecommons.org/licenses/by-nc-nd/4.0/>).

Introducción

El carcinoma urotelial de vejiga es la segunda neoplasia maligna más frecuente del aparato genitourinario y representa aproximadamente el 1-3% de todos los tumores diagnosticados. Su prevalencia es de 3 a 5 veces mayor en los hombres y la incidencia aumenta después de los 50 años de edad. Es la quinta causa principal de muerte por cáncer en los pacientes mayores¹⁻³.

De los factores para su desarrollo, la interacción entre la genética y el medio ambiente es la hipótesis más aceptada. Los factores exógenos son tabaquismo y el contacto con las aminas aromáticas y nitrosaminas. Otros agentes menos directamente relacionados son consumo de café, los edulcorantes artificiales, los analgésicos, la radioterapia y la quimioterapia. Los procesos inflamatorios crónicos, las piedras y divertículos vesicales son también factores de riesgo, especialmente para los tumores epidermoides^{2,4}.

Las indicaciones de cistectomía radical son: carcinoma in situ, tumor con invasión de la lámina propia de alto grado de diferenciación, tumor con invasión de la muscular superficial o profunda, e invasión de tejidos perivesicales; asimismo puede evaluarse la cistectomía cuando compromete estructuras vecinas.

La cistectomía radical en el hombre consiste en la eliminación de un bloqueo de la vejiga, próstata, vesículas seminales y conducto deferente proximal. En las mujeres, la operación es una evisceración pélvica anterior e incluye la extirpación de la vejiga, el útero, las trompas de Falopio, los ovarios y la pared anterior de la vagina. En el hombre, la retirada de la uretra está indicada cuando los márgenes quirúrgicos son positivos o hay infiltración neoplásica de la uretra en el parénquima prostático; y en la mujer, cuando el tumor está en el cuello de la vejiga o la uretra. La

linfadenectomía pélvica bilateral ampliada, que implica la extirpación de los ganglios linfáticos localizados en las fosas obturadoras, la arteria iliaca externa, interna y común, se recomienda en el momento de la cistectomía a fin de mejorar el estudio y promover una posible acción terapéutica en los casos de presencia de micrometástasis ganglionares^{5,6}.

Gracias al desarrollo y al acúmulo de experiencia en el abordaje laparoscópico, durante la última década se ha conseguido depurar el procedimiento, y se han adquirido las destrezas necesarias para realizar la cistectomía radical laparoscópica, obteniéndose resultados oncológicos y funcionales superponibles a su homónimo a cielo abierto^{7,8}, con teóricas ventajas para el paciente durante el postoperatorio si se comparan ambos procedimientos. Entre las ventajas de este procedimiento frente a la cirugía convencional figuran la realización de incisiones de menor tamaño con la consecuente reducción del dolor y necesidad de analgesia postoperatoria, la disminución del sangrado y tasa de transfusión de hemoderivados durante el desarrollo de la intervención, la posibilidad de una disección más precisa por disponer de mayor aumento a la hora de visualizar las estructuras anatómicas y una menor estancia hospitalaria con reincorporación a la actividad habitual del paciente de un modo precoz⁹⁻¹².

Presentación del caso

Paciente masculino de 40 años con antecedentes de alcoholismo desde los 15 años consumiendo 5 l de cerveza los fines de semana, sin más antecedentes.

Hematuria intermitente de 3 meses de evolución.

En el momento de la exploración está alerta, cooperador, con adecuada coloración de piel y tegumentos, de complexión obesa, cardiorrespiratorio sin compromiso,

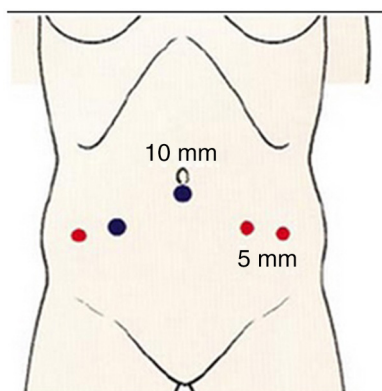


Figura 1 Imagen donde se señalan los sitios de colocación de los puertos de trabajo.

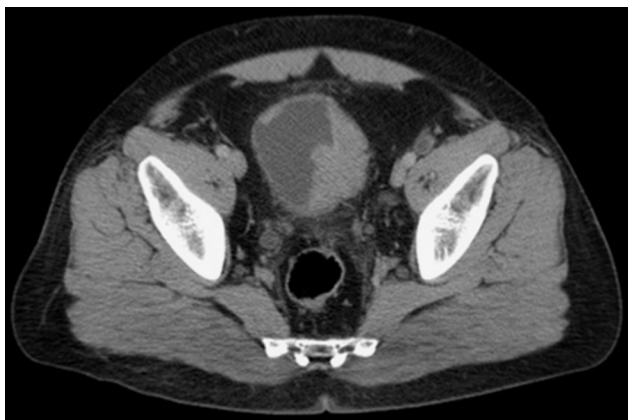

Figura 2 TAC de abdomen contrastada donde se aprecia infiltración tumoral en vejiga.

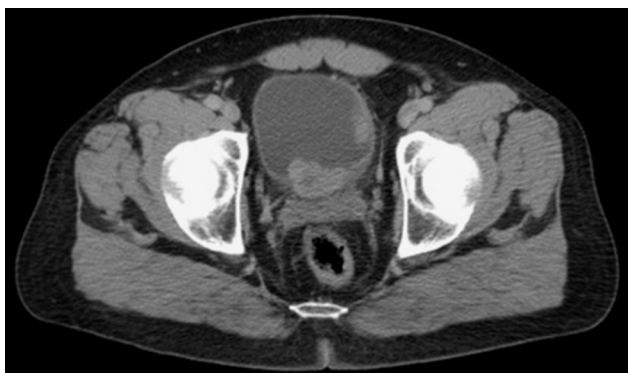

Figura 3 TAC contrastada donde se aprecia proximidad del tumor a zona prostática.

abdomen sin palpase masas, sin dolor, Giordano negativo, sin edema.

Resultados de laboratorio prequirúrgicos: Hb 14.5; Hto 43.6; plaquetas 240,000; leucocitos 9.5.

Química sanguínea con una glucosa central de 106 mg/dl, urea de 25 mg/dl, creatinina 0.80 mg/dl, TP 15.2 seg y TTP 26.8 seg con un INR de 0.91.

Examen general de orina con hematuria macroscópica, leucocituria, nitritos negativos, sin bacterias.

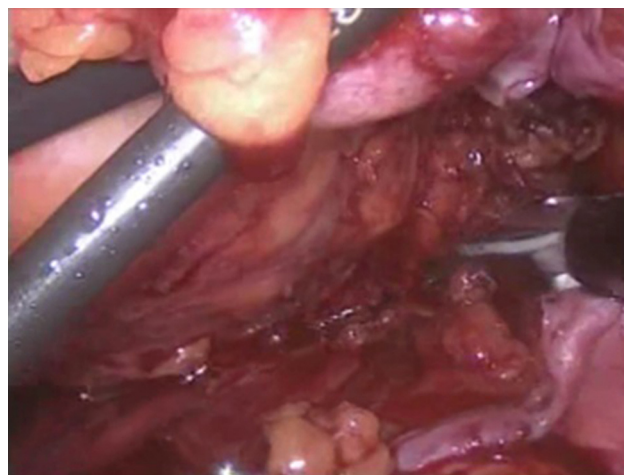


Figura 4 Fascia de Denonvilliers.

El estudio tomográfico reporta datos de Ca de vejiga con masa que condiciona engrosamiento de la pared lateral izquierda y piso de la vejiga, sin infiltrar los tejidos blandos adyacentes, sin adenomegalias regionales ni metástasis a distancia (figs. 2 y 3).

Se realiza cistoscopia en la cual se evidencia masa ocupante en mucosa vesical dependiente de piso y pared lateral izquierda, donde se toman biopsias que reportan: fragmento de mucosa vesical con carcinoma in situ y áreas de infiltración al tejido subepitelial en los cortes del trigono, pared lateral derecha, pared lateral izquierda y fondo; fragmentos de mucosa vesical de domo con focos de hemorragia reciente; fragmento de uretra con glándulas submucosa.

Es un paciente joven con cáncer vesical tomográficamente T2bN0M0, en buenas condiciones físicas, con niveles de azoados normales; se decide realizar cistoprostatectomía radical laparoscópica con neovejiga ortotópica con sigmoides.

El paciente es hospitalizado el día previo al procedimiento quirúrgico, y comienza la preparación intestinal con solución oral evacuante así como enemas de limpieza; colocación de catéter central triple luz para un manejo estricto de líquidos y sobrecarga de líquidos previo al procedimiento. Antibioticoterapia intravenosa con ertapenem (1 g/iv/24h). Se realiza profilaxis antitrombótica con heparina de bajo peso molecular (40 mg/sc) 12 h antes del comienzo de la intervención. Después de medianoche, el paciente suspende toda ingesta por vía oral. Se inicia procedimiento en una adecuada posición decúbito dorsal con Trendelenburg forzado y colocación de trocares con técnica de Hason en el puerto umbilical de 10 mm, puerto de 10 mm en fosa ilíaca derecha, flanco derecho de 5 mm, fosa ilíaca izquierda de 5 mm y flanco izquierdo de 5 mm (fig. 1), se insufla neumoperitoneo con 12 mmHg. Se inicia disección del espacio retrovesical. Una vez liberadas las adherencias a nivel parietocólico izquierdo, se realiza una incisión con trayecto horizontal sobre el peritoneo a nivel del fondo de saco recto-vesical (fondo de saco de Douglas). A este nivel y mediante disección roma, se progresa en sentido distal hacia el ápex prostático, seccionando la hoja posterior de la fascia de Denonvilliers y avanzando entre la grasa prerrectal a las vesículas seminales (fig. 4). La vascularización de las vesículas seminales se identifica lateralmente y mediante

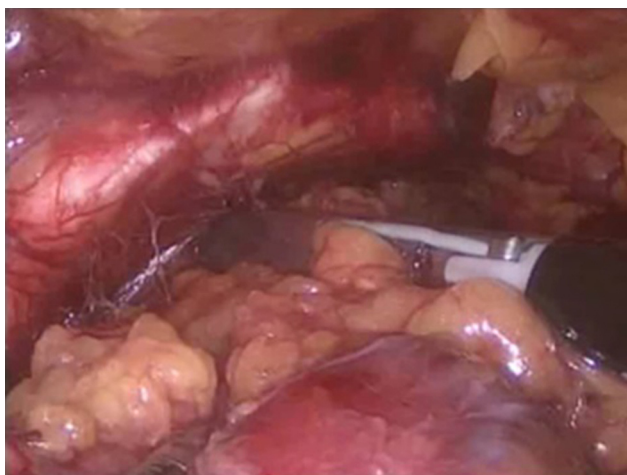

Figura 5 Espacio de Retzius.

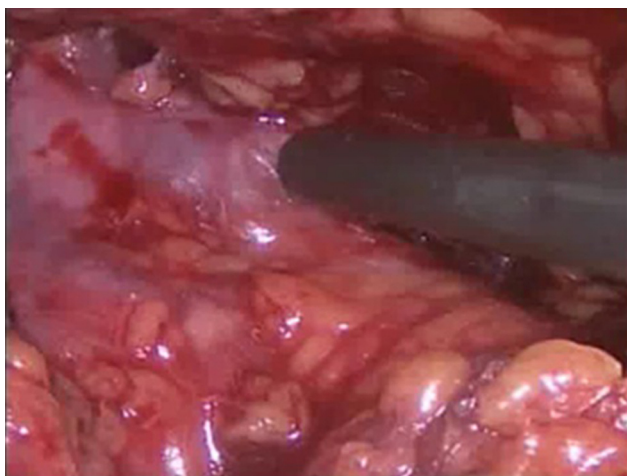


Figura 6 Pedículos vesicales.

ligasure se realiza hemostasia de las mismas. El conducto deferente se secciona a nivel del anillo inguinal interno y se retrae hacia la línea media para acceder al espacio obturatriz. Este paso conviene diferirlo al máximo posible para evitar la caída de la pieza sobre las zonas de trabajo. Se libera de forma roma el espacio de Retzius para acceder a la faceta anterior de la próstata. En este punto, el peritoneo parietal anterior se incide lateral a las arterias umbilicales, desde el ombligo hasta el anillo inguinal. De este modo, el espacio prevesical aparece completamente abierto y la vejiga disecada de la pared abdominal anterior (fig. 5). Una vez seccionados los vasos seminales, se genera un espacio entre la vejiga-próstata y recto, cuyas paredes laterales se encuentran conformadas por los pedículos fibrovasculares vesicales y prostáticos (fig. 6). A continuación, posterior a desarrollar el espacio de Retzius y con acceso a la faceta anterior de la próstata, se desarrolla un plano mediante disección roma en dirección apical hasta visualizar la fascia endopélvica unida a la próstata. Una vez completada la disección posterior y anterior quedan delimitados los pedículos vesicales, definidos por su inicio a nivel de la arteria vesical superior. A partir de este momento se realiza coagulación y sección de todas las ramas vasculares (vesical superior, inferior y vesico-prostáticas) empleando para ello la pinza bipolar (ligasure).

Posteriormente se disecciona de manera proximal hasta la ubicación del uréter por encima de su cruce con los vasos ilíacos, continuándose hasta liberarlo totalmente y seccionarlo cerca de su segmento intramural, tomando la precaución de poner un Hem-o-Lock en el extremo de la pieza para prevenir fuga de orina, así como en el extremo proximal de cada uréter. El último centímetro de uréter se reseca para estudio histopatológico. Al estar realizando la disección del uréter a nivel del cruce de los ilíacos se evidencia la presencia de múltiples linfonodos de hasta 2 cm de diámetro, por lo que se cambia el plan quirúrgico y se decide realizar conducto ileal. Continuándose con la linfadenectomía.

Linfadenectomía. Se realiza tras la exéresis de la pieza del hueco pélvico. Se inicia a nivel de la vena ilíaca externa en su borde medial y continúa en sentido caudal hasta la posición del anillo femoral y cranealmente por encima de la bifurcación ilíaca. Debe extirparse el tejido situado sobre ambos vasos ilíacos. La disección ganglionar se extiende a los ganglios linfáticos de la iliaca común, y luego a los ganglios presacros y paraaórticos. Lateralmente se debe identificar el nervio genitofemoral y medial e inferiormente el nervio obturatriz, que sirven de límites para la disección.

Realización de conducto ileal. Se toman 30 cm de íleon terminal a 20 cm de la válvula ileocecal identificando una arcada vascular óptima que no comprometa la irrigación del segmento de intestino a desfuncionalizar. Se desfuncionaliza este segmento entre 2 endoGIA lineal de 75 mm y la continuidad del tránsito intestinal se restablece empleando una anastomosis latero-lateral grapada con endoGIA lineal de 75 mm.

Anastomosis uretero-intestinal. Se realiza cateterizando ambos uréteres con stents ureterales, extremo abierto de 70 cm de largo. Se fija mucosa ureteral con mucosa intestinal con Vicryl 3/0. Estos catéteres se exteriorizan a través de la pared anterior de la bolsa ileal y de la pared abdominal anterior por contraincisión.

Se prosigue ampliando la incisión del puerto de trabajo en fosa ilíaca derecha por donde se extrae pieza quirúrgica previamente embolsada con bolsa confeccionada por el equipo quirúrgico y por el mismo sitio de la incisión se realiza estoma madurado en extremo distal de conducto ileal, dando por terminado el procedimiento quirúrgico.

Resultados

Tiempo quirúrgico: 389 min; sangrado transoperatorio: 1,200 ml; se le transfundieron 2 paquetes globulares; sin complicaciones.

El primer día postoperatorio con constantes vitales normales: FC 100 lpm, FR 18 rpm, TA 130/80 mmHg, temperatura 36 °C, con una diuresis de 95.8 ml/h con abdomen con heridas por trocares limpias, peristalsis presente, con un gasto por blake de 150 ml serohemático, con control de hemograma (leucocitos 17.4, neutrófilos 88.8%, Hb 10.8 g/dl, Hto 32.5%, plaquetas 283,000). QS: glucosa 284 mg/dl, urea 48 mg/dl, BUN 22 mg/dl, creatinina 2.12 mg/dl, electrolitos séricos normales. Segundo día de postoperatorio con 110/70 mm/Hg, diuresis de 83.3 ml/h, gasto por drenaje blake de 30 ml serohemático, heridas limpias; con adecuado control del dolor. Se inicia vía oral

al quinto día de postoperado y es egresado de la unidad de terapia intermedia. Al noveno día de postoperatorio empieza la deambulación, y por adecuada evolución se decide dar el alta a los 15 días posquirúrgicos; asintomático.

Resultado histopatológico a los 21 días posteriores del procedimiento: carcinoma urotelial papilar de alto grado en toda su mucosa con penetración a la muscular propia y tejido adiposo adyacente y la presencia de 3 ganglios, el mayor de 2 cm. T3aN2M0.

Discusión

A pesar de las dificultades técnicas de este procedimiento, tanto de manera abierta como laparoscópica, el resultado quirúrgico de este caso ha sido alentador, con los beneficios propios de los procedimientos de la cirugía de mínima invasión.

La cistoprostatectomía radical laparoscópica con conducto ileal es una opción factible en el contexto clínico adecuado. Se requiere experiencia en cirugía de mínima invasión y seguimiento de caso para enriquecer la casuística y conocer sus resultados a largo plazo.

Financiación

No se recibió patrocinio de ningún tipo para llevar a cabo este artículo.

Conflicto de intereses

Los autores declaran no tener ningún conflicto de intereses.

Agradecimientos

Al Dr. Roberto de León Caballero, jefe del Departamento, y al Dr. Alberto Ibarra Moedano, R1, del Servicio de Patología del Hospital General del Estado de Sonora.

Bibliografía

1. Pisani P, Parkin DM, Bray F. Estimates of worldwide mortality from 25 cancers in 1990. *Int J Cancer*. 1999;83:18–29.
2. Pompeo ACL, Fonseca CEC, Wroclawski ER, et al. Câncer de Bexiga. En: Koff WJ, Pompeo ACL, Damião R, Carrerette FB, editores. *Diretrizes em Uro-Oncologia*. Rio de Janeiro: Sociedade Brasileira de Urologia; 2005. p. 59–87.
3. Lamm LD. Bladder cancer: Twenty years of progress and the challenges that remain. *Cancer J Clin*. 1998;48:263–8.
4. Huncharek M, Kupelnick B. Personal use of hair dyes and the risk of bladder cancer: Results of a meta-analysis. *Public Health Rep*. 2005;120:31–8.
5. Knap MM, Lundbeck F, Overgaard J. The role of pelvic lymph node dissection as a predictive and prognostic factor in bladder cancer. *Eur J Cancer*. 2003;39:604–13.
6. Sandersofi KM, Stein JP, Skinner DG. The evolving role of pelvic lymphadenectomy in the treatment of bladder cancer. *Urol Oncol*. 2004;22:205–11.
7. Chade DC, Laudone VP, Bochner BH, et al. Oncological outcomes after radical cystectomy for bladder cancer: Open versus minimally invasive approaches. *J Urol*. 2010;183:862–9.
8. Berger A, Aron M. Laparoscopic radical cystectomy: Long-term outcomes. *Curr Opin Urol*. 2008;18:167–72.
9. Haber GP, Crouzet S, Gill IS. Laparoscopic and robotic assisted radical cystectomy for bladder cancer: a critical analysis. *Eur Urol*. 2008;54:54–62.
10. Manoharan M, Ayyathurai R. Radical cystectomy for urothelial cancer of the bladder: Contemporary advances. *Minerva Urol Nefrol*. 2007;59:99–107.
11. Castillo C OA, Vidal-Mora I. Cistectomía radical laparoscópica: técnica y resultados en 100 pacientes consecutivos. *Rev Chilena de Cirugía*. 2013;65:150–6.
12. Corona Martínez J, Lopez Verdugo JF. Cistectomía radical laparoscópica con conducto ileal asistido por laparoscopia: Descripción de la técnica y comparación con el abordaje abierto. *Col Med Urol*. 2006;XXI:85–9.