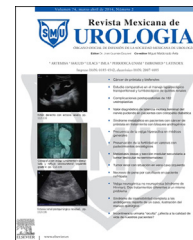



Revista Mexicana de  
**UROLOGIA**  
ÓRGANO OFICIAL DE DIFUSIÓN DE LA SOCIEDAD MEXICANA DE UROLOGÍA

[www.elsevier.es/uromx](http://www.elsevier.es/uromx)



## CASO CLÍNICO

# Adrenalectomía laparoscópica derecha por feocromocitoma



V.M. Pérez-Mazanares\*, J. Arriaga-Aguilar, R.A. García-Vásquez, J.A. Solís-Rodríguez, F. Salinas-González, R. Vega-Castro, J. Padilla-Piña, A. Zárate-Morales, M. Garcia-Diaz e I. Gerardo-Osuna

*Departamento de Urología, Hospital General del Estado de Sonora, Secretaría de Salud, Hermosillo, Sonora, México*

Recibido el 1 de octubre de 2014; aceptado el 24 de marzo de 2015  
Disponible en Internet el 29 de mayo de 2015

### PALABRAS CLAVE

Adrenalectomía laparoscópica;  
Feocromocitoma

**Resumen** A nivel mundial han surgido varias preocupaciones y controversias respecto a las adrenalectomías laparoscópicas realizadas en tumores malignos que ponen en cuestión la eficacia y efectividad del procedimiento; sin embargo, no es así en la adrenalectomía laparoscópica en las masas suprarrenales benignas que es considerada el «gold estándar» en el tratamiento.

Se presenta el caso de un paciente femenino de 39 años de edad con antecedentes de hipertensión arterial sistémica de reciente diagnóstico de difícil control, referida desde endocrinología con el diagnóstico de tumoración suprarrenal derecha. Metanefrinas totales en orina de 24 h: 5,844  $\mu\text{g}/24\text{ h}$  (rango 36-203  $\mu\text{g}/24\text{ h}$ ); catecolaminas totales en orina de 24 h: 289  $\mu\text{g}/24\text{ h}$ . La TAC muestra masa ocupante en glándula suprarrenal derecha, de 8 cm de diámetro, de aspecto tumoral, sólida, ovalada e hipodensa, sin calcificaciones, con leve reforzamiento al contraste y áreas de menor atenuación en su interior que sugieren necrosis.

Se realiza adrenalectomía derecha laparoscópica. Tiempo quirúrgico: 195 min. Sangrado transquirúrgico: 450 ml; la pieza quirúrgica se extrajo por herida de 5 cm en fosa iliaca derecha. Estancia hospitalaria 3 días. El estudio histopatológico reportó feocromocitoma. El resultado quirúrgico es equiparable a la cirugía abierta, sumándole los beneficios de la cirugía de mínima invasión.

© 2015 Sociedad Mexicana de Urología. Publicado por Masson Doyma México S.A. Este es un artículo Open Access bajo la licencia CC BY-NC-ND (<http://creativecommons.org/licenses/by-nc-nd/4.0/>).

\* Autor para correspondencia. Avenida de los Duraznos #11 Colonia Fuentes del Mesquital, CP 83240, Tel.:éfono: +662 156 21 85.  
Correo electrónico: [dr.victorperez@hotmail.com](mailto:dr.victorperez@hotmail.com) (V.M. Pérez-Mazanares).

**KEYWORDS**Laparoscopic  
adrenalectomy;  
Pheochromocytoma**Laparoscopic right adrenalectomy for pheochromocytoma**

**Abstract** Various concerns and controversies have emerged worldwide with respect to laparoscopic adrenalectomy performed on malignancies that have called into question the efficacy and effectiveness of the procedure. Nevertheless, laparoscopic adrenalectomy is considered the gold standard of treatment when performed on benign adrenal masses.

A 39-year-old woman had a past history of recently diagnosed and difficult-to-control high blood pressure and was referred by the endocrinology service with the diagnosis of a right adrenal gland tumor. Total metanephrines in 24-h urine were 5,844  $\mu\text{g}/24\text{h}$  (range: 36-203  $\mu\text{g}/24\text{h}$ ) and total catecholamines in 24-h urine were 289  $\mu\text{g}/24\text{h}$ . A computed axial tomography scan showed an 8 cm occupying mass on the right adrenal gland with a tumoral aspect that was solid, oval-shaped, and hypodense; it had no calcifications, slight contrast enhancement, and less attenuated areas in its interior suggesting necrosis.

A laparoscopic right adrenalectomy was performed. Surgery duration was 195 min, intraoperative blood loss was 450 ml, the surgical specimen was extracted through an approximately 7 cm-long wound in the right iliac fossa, and hospital stay was 3 days. The histopathologic study reported pheochromocytoma. The surgical result was comparable to that of open surgery, with the added benefits of minimally invasive surgery.

© 2015 Sociedad Mexicana de Urología. Published by Masson Doyma México S.A. This is an open access article under the CC BY-NC-ND license (<http://creativecommons.org/licenses/by-nc-nd/4.0/>).

**Introducción**

Los tumores suprarrenales son mejor conocidos como incidentalomas por encontrarse en el 3-5% de las tomografías realizadas por otra índole. La gran mayoría de las masas adrenales son benignas y no funcionantes y representan el 80%; sin embargo hay que distinguirlas de tumores metastásicos provenientes de otros órganos, principalmente cáncer de mama, pulmón, riñón o linfoma; y el 5% representa los tumores malignos primarios<sup>1</sup>.

Son tumores que tienen la misma frecuencia en hombres que en mujeres, y la incidencia aumenta como en la mayoría de los cánceres con la edad; son pocos los que se presentan antes de la tercera década de la vida<sup>2</sup>.

Su patogénesis al parecer está relacionada con factores como la diabetes, la obesidad y antecedentes familiares de tumores suprarrenales<sup>1,2</sup>.

El diagnóstico de cualquier lesión suprarrenal se realiza con la sospecha clínica, la medición de mineralocorticoides, glucocorticoides, estrógenos, andrógenos y catecolaminas tanto en sangre como en orina. A pesar de que hasta el 95% de las lesiones suprarrenales son benignas y no funcionantes, se deben de realizar estudios hormonales completos con la finalidad de descartar un proceso maligno o un tumor funcionante que genere las diferentes manifestaciones clínicas como síndrome de Cushing, tumor feminizante, tumor virilizante, aldosteronoma y feocromocitoma<sup>3,4</sup>.

Radiológicamente se considera que un tumor benigno corresponde a un tumor que en ecografía, tomografía o resonancia magnética sea menor de 4 cm, esté bien delimitado y sea homogéneo; mientras que con características contrarias son considerados malignos o metastásicos<sup>3,4</sup>.

Desde la primera descripción de la adrenalectomía laparoscópica realizada por Gagner en 1992 se conocen las ventajas en comparación con la cirugía abierta, siendo

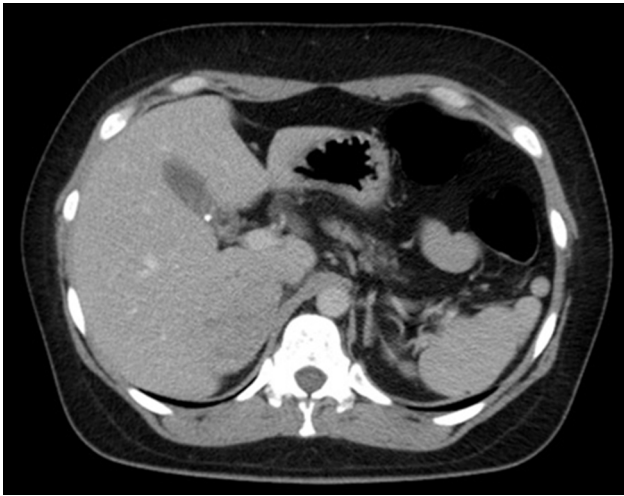
7 años después (en 1999) considerada el gold estándar en el tratamiento de las lesiones suprarrenales benignas; sin embargo, con los avances en la mejora de las técnicas laparoscópicas esta se está realizando para lesiones malignas y metastásicas de la glándula suprarrenal<sup>1,2</sup>.

La adrenalectomía laparoscópica se lleva a cabo tanto en tumores suprarrenales primarios (benignos o malignos) como en lesiones metastásicas: si las lesiones son francamente malignas se puede realizar si el tumor está confinado en un órgano sin evidencia de invasión local y neoplasia que involucre la vena adrenal. Si los tumores miden más de 6-7 cm es difícil realizar una cirugía radical, sin embargo esta se puede hacer dependiendo de las características del paciente y de la habilidad del cirujano. Las indicaciones de adrenalectomía en lesiones metastásicas incluyen una razón curativa en caso de lesión adrenal metastásica solitaria y como diagnóstico en sospecha de metástasis adrenal sin localizar foco primario<sup>1-6</sup>.

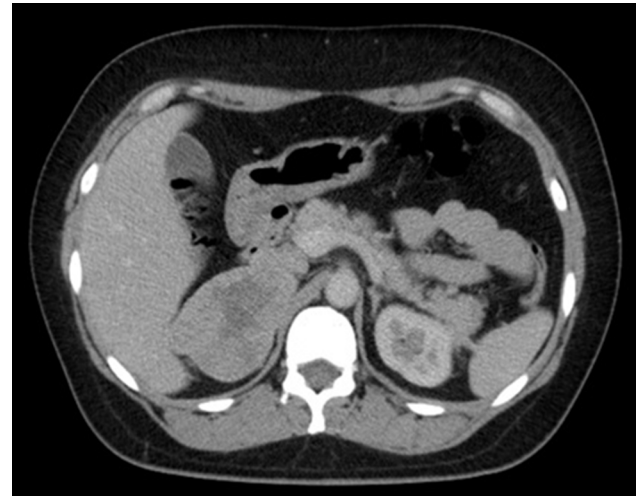Las contraindicaciones para adrenalectomía laparoscópica son enfermedad cardiovascular o broncopulmonar severa, procedimiento quirúrgico previo en abdomen superior en región de la suprarrenal afectada, y las propias de la enfermedad como lesiones malignas mayores de 6 cm con compromiso del pedículo vascular adrenal y tejidos circundantes<sup>1-3</sup>.

**Presentación del caso**

Paciente femenino de 39 años de edad con antecedentes de hipertensión arterial sistémica de reciente diagnóstico en mal control con antihipertensivos orales, trombocitosis esencial, con cirugías previas por oclusión tubárica bilateral hace 15 años con recanalización hace 5 meses, menarca a las 12 años, 4 gestas y 4 partos, acude referida de la consulta de endocrinología con el diagnóstico de tumoración



**Figura 1** TAC de abdomen contrastada. Corte alto, lesiones hepáticas.



**Figura 2** TAC de abdomen contrastada. Se identifica la lesión suprarrenal.

suprarrenal derecha. Paciente consiente, alerta, cooperativa, bien hidratada con adecuada coloración de piel y tegumentos; cabeza sin hallazgos, tórax normolíneo con adecuada entrada y salida de aire con campos pulmonares limpios, bien ventilados sin agregados, ruidos cardiacos rítmicos aumentados de frecuencia, buena intensidad, abdomen plano, sin cicatrices, peristalsis presente, no palpación de masas abdominales, no doloroso. Extremidades integra.

Resultados de laboratorios prequirúrgicos: Hb 9.5 g/dl; Hto 31.9%; plaquetas 605,000; leucocitos 9.6.

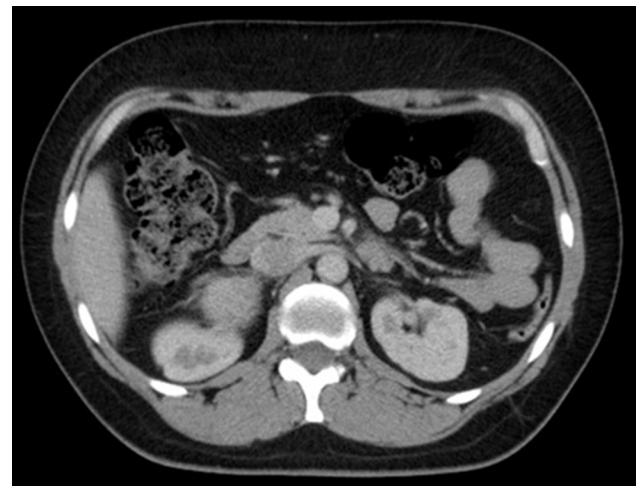Química sanguínea con una glucosa central de 106 mg/dl, urea de 33 mg/dl, creatinina 0.79 mg/dl, TP 12.3 seg y TTP 23.7 seg con un INR de 0.91

Metanefrinas totales en orina de 24 h: 5,844  $\mu$ g/24 h (rango 36-203  $\mu$ g/24 h); catecolaminas totales en orina de 24 h: 289  $\mu$ g/24 h.

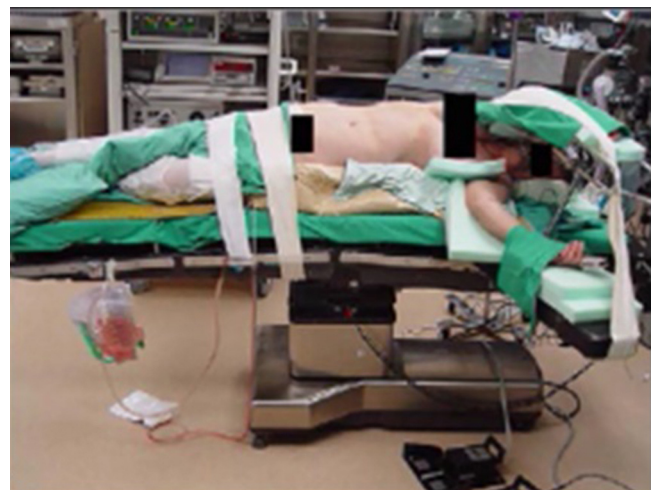El estudio tomográfico reporta en retroperitoneo masa ocupante, de aspecto tumoral, sólida, ovalada e hipodensa, sin calcificaciones, con leve reforzamiento al contraste y áreas de menor atenuación en su interior que sugieren necrosis, de contornos lobulados, de 8 cm de diámetro, situada en proyección de la glándula suprarrenal derecha que invade la vena cava inferior, la cual persiste con defecto de llenado en la fase tardía (figs. 1-3); el resto de las estructuras con características tomográficas normales, sin evidencia de adenomegalias ni otras masas retroperitoneales. Probable carcinoma adrenocortical.

Tenemos una masa suprarrenal, con leve reforzamiento al contraste, con necrosis central e hipertensión; además de metanefrinas en orina elevadas lo que nos conduce al diagnóstico de feocromocitoma.

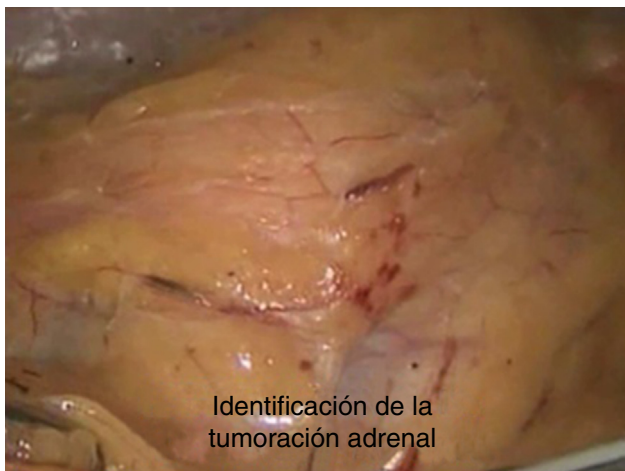Se decide realizar adrenalectomía derecha laparoscópica; la paciente se hospitaliza 5 días previos al procedimiento quirúrgico para una adecuada preparación prequirúrgica en cuanto a cifras tensionales y precarga hídrica. Mantiene cifras tensionales prequirúrgicas de 160/95 mmHg a pesar del manejo con prazosin 1 mg/8 h y atenolol 50 mg/12 h. Se inicia procedimiento en una adecuada posición decúbito lateral izquierdo; se colocan 3 trocares, uno de 10 mm paraumbilical derecho, 2 trocares más uno de 10 mm en hipocondrio derecho en línea axilar



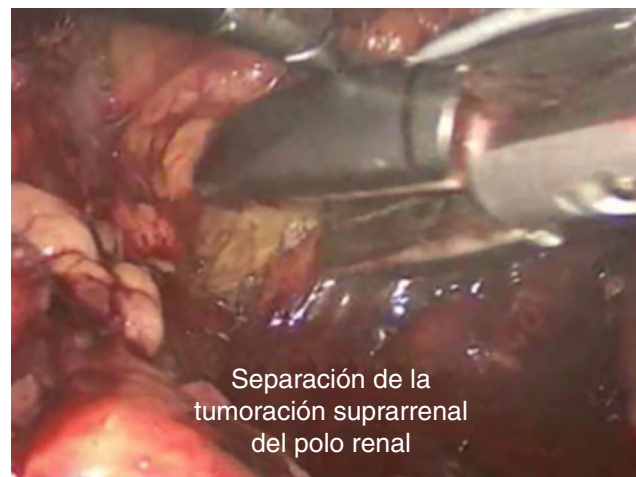
**Figura 3** TAC contrastada con corte más alto, donde se identifica con claridad la lesión suprarrenal.



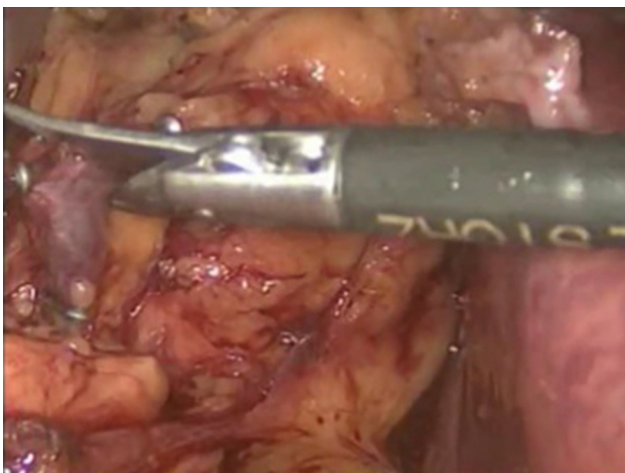**Figura 4** Posición del paciente para ser intervenido.



**Figura 5** Tumoración suprarrenal.



**Figura 7** Separación renal.



**Figura 6** Clipaje metálico de vena suprarrenal y sección con tijera laparoscópica.

anterior y otro de a nivel de fosa iliaca derecha de 5 mm en línea axilar anterior (fig. 4); se insufla neumoperitoneo con 12 mmHg, se realiza maniobra de Catel con ligasure, se secciona el ligamento triangular hepático para una mejor movilización del hígado y obtener una mejor visualización del área quirúrgica; se ubica tumoración suprarrenal derecha la cual puede estar visible por debajo del peritoneo parietal posterior (fig. 5); el primer paso del procedimiento es incidir de manera longitudinal el peritoneo parietal de manera lateral a la vena cava inferior y esta incisión se prolonga de manera caudal hasta poder visualizar la vena renal en unión con la vena cava, además esta maniobra también ayuda a separar mejor el hígado de la tumoración adrenal; durante la disección la vena principal adrenal derecha se localiza y se liga con clips metálicos utilizando 2 clips de manera proximal a la vena cava y uno más de manera más lateral; una vez clipada la vena se secciona con tijera endoscópica (fig. 6). Una vez seccionada la vena adrenal, el espacio entre la pared lateral de la vena cava y la grasa periadrenal se abre para buscar entre estas el músculo psoas; se crea fácilmente un plano avascular entre la glándula adrenal y el músculo psoas, rodeando la glándula de tejido fibrograso, donde se encuentra la división de

la glándula del polo superior renal (fig. 7); la disección de todos sus bordes con ligasure puede controlar los vasos arteriales pequeños y las venas adrenales secundarias. Una vez realizada la adrenalectomía derecha, la pieza quirúrgica es depositada en una bolsa extractora y, realizando una incisión de 7 cm de longitud aproximada en región de fosa iliaca derecha a nivel del trocar colocado en la zona, es extraída antes de la retirada de los trocares bajo visión directa; se termina el procedimiento cerrando por planos dicha incisión y cerrando si es posible los orificios de los trocares de 10 mm.

## Resultados

Tiempo quirúrgico de 195 min con sangrado transquirúrgico de 450 ml. Se le trasfunde un concentrado eritrocitario.

El primer día postoperatorio con constantes vitales normales: FC 78 lpm, FR 18 rpm, TA 97/60 mmHg (por lo que suspenden las dosis de antihipertensivos), temperatura 36 °C, con una diuresis de 85.2 ml/h con abdomen con heridas por trocares limpias, peristalsis presente, con un gasto por blake de 65 ml serohemático, con control de hemograma: leucocitos 14.3, neutrófilos 85.7%, Hb 9.9 g/dl, Hto 31.4%, plaquetas 562,000.

Química sanguínea: glucosa 69 mg/dl, Urea 16 mg/dl, BUN 7 mg/dl, creatinina 0.69 mg/dl, electrolitos séricos normales. Se inicia vía oral y deambulación

Segundo día de postoperado con 110/70 mmHg ya sin consumo de antihipertensivos, diuresis de 83.3 ml/h, gasto por blake de 30 ml serohemático, heridas limpias; tolerando vía oral, con adecuado control del dolor, deambulando; por adecuada evolución se decide alta con drenaje el cual se retira a los 7 días del postoperatorio con un gasto escaso seroso; asintomática. TA 110/70 mmHg.

## Discusión

Son claras las ventajas de la adrenalectomía laparoscópica en comparación con la cirugía abierta, y por eso ya lleva 15 años establecida como el gold estándar para la tumoración suprarrenal. Sin embargo, con el avance de los instrumentos laparoscópicos, el refinamiento de la técnica quirúrgica, así como las habilidades del cirujano, se han

ido incrementando las indicaciones para realizar el procedimiento quirúrgico prácticamente en cualquier masa suprarrenal independiente de su etiología y muchas veces de su tamaño.

El tamaño tumoral no es una limitación para realizar el procedimiento de manera laparoscópica. Sin embargo está directamente relacionado con la habilidad y experiencia del cirujano. El resultado quirúrgico es equiparable al de la cirugía abierta, sumándole los beneficios de la cirugía de mínima invasión.

### Financiación

No se recibió patrocinio de ningún tipo para llevar a cabo este artículo.

### Conflicto de intereses

Los autores declaran no tener ningún conflicto de intereses.

### Agradecimientos

Al Dr. Minor Cordero Bautista, MA, y a la Dra. Irazú Pérez Moreno, R2, del Servicio de Patología del Hospital General del Estado de Sonora.

### Anexo. Material adicional

Se puede consultar material adicional a este artículo en su versión electrónica disponible en [doi:10.1016/j.uromx.2015.03.003](https://doi.org/10.1016/j.uromx.2015.03.003).

### Bibliografía

1. Gagner M. Laparoscopic adrenalectomy in Cushings syndrome and pheochromocytoma. *N Engl J Med.* 1992;327:1033.
2. Smith CD. Laparoscopic adrenalectomy: New gold standard. *World J Surg.* 1999;23:389.
3. Fariña Pérez LA. Adrenalectomía laparoscópica. *Actas Urol Esp.* 2006;30:510-2.
4. Muguerza JM. Adrenalectomía laparoscópica. Técnica transabdominal lateral paso a paso y análisis de 41 pacientes consecutivos. *Arch Esp Urol.* 2011;64:186-94.
5. Rosales Bordes A, Salvador Bayarri J, Villavicencio Mavrich H, et al. Adrenalectomía laparoscópica. *Arch Esp Urol.* 2002;55:748-55.
6. Castillo CO. Adrenalectomía laparoscópica: lecciones aprendidas en 110 procedimientos consecutivos. *Rev Chil Santiago Chile.* 2006;58:175-80.