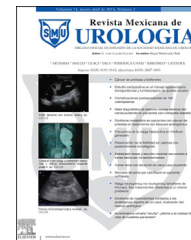



Revista Mexicana de
UROLOGIA

ÓRGANO OFICIAL DE DIFUSIÓN DE LA SOCIEDAD MEXICANA DE UROLOGÍA

www.elsevier.es/uromx



CASO CLÍNICO

Nefrectomía bilateral laparoscópica pretrasplante. Presentación de 2 casos



V.M. Pérez-Mazanares*, J. Arriaga-Aguilar, R.A. García-Vásquez, J.A. Solís-Rodríguez, F. Salinas-González, R. Vega-Castro, J. Padilla-Piña, A. Zárate-Morales, M. Garcia-Diaz e I. Gerardo-Osuna

Departamento de Urología, Hospital General del Estado de Sonora, SSA. Hermosillo, Sonora, México

Recibido el 1 de octubre de 2014; aceptado el 20 de febrero de 2015

Disponible en Internet el 12 de junio de 2015

PALABRAS CLAVE

Nefrectomía;
Bilateral;
Trasplante;
Insuficiencia renal.

KEYWORDS

Nephrectomy;
Bilateral;

Resumen La laparoscopia se ha convertido en una alternativa práctica y aceptable para el tratamiento de las enfermedades urológicas quirúrgicas complejas. El trasplante renal es el tratamiento de elección en el paciente con insuficiencia renal terminal. Las indicaciones de nefrectomía pretrasplante son: enfermedad renal poliquística autosómica dominante, hipertensión refractaria, infecciones renales crónicas, diagnóstico o sospecha de cáncer renal o urotelial, urolitiasis, niveles persistentes de anticuerpos antimembrana basal glomerular, proteinuria significativa no controlada e hidronefrosis grados 4 o 5.

Se presentan 2 casos de pacientes con enfermedad renal terminal con manejo en hemodiálisis, los cuales requieren nefrectomía bilateral previo al trasplante. En un caso se extrajeron las piezas ampliando la herida umbilical y en el otro caso, a través de herida Pfannestiel con tiempo quirúrgico: 280 y 235 min, respectivamente; sangrado transoperatorio: 250 ml y 155 ml, respectivamente; sin complicaciones. Estancia intrahospitalaria: 6 y 5 días, respectivamente.

La nefrectomía pretrasplante es un procedimiento habitual en los servicios de trasplante renal, y la resolución de la misma con procedimientos mínimos invasivos, es la técnica ideal. Tratándose ambos casos de nefrectomía bilateral hace de gran relevancia las ventajas del procedimiento laparoscópico.

© 2014 Sociedad Mexicana de Urología. Publicado por Masson Doyma México S.A. Este es un artículo Open Access bajo la licencia CC BY-NC-ND (<http://creativecommons.org/licenses/by-nc-nd/4.0/>).

Pre-transplantation laparoscopic bilateral nephrectomy: Two cases

Abstract Laparoscopy has become a practical and acceptable alternative for the treatment of urologic diseases that are surgically complex. Kidney transplantation is the treatment of choice in the patient with end-stage kidney disease. The pre-transplantation indications for

* Autor para correspondencia.

Correo electrónico: dr.victorperez@hotmail.com (V.M. Pérez-Mazanares).

Transplant;
Renal insufficiency.

nephrectomy are: autosomal dominant polycystic kidney disease, refractory hypertension, chronic renal infections, diagnosis or suspicion of renal or urothelial cancer, urolithiasis, persistent levels of anti-glomerular basement membrane antibodies, significant uncontrolled proteinuria, and grade 4 or 5 hydronephrosis.

The cases are presented herein of 2 patients with end-stage kidney disease undergoing hemodialysis that required bilateral nephrectomy prior to the transplantation. In one case the specimens were extracted through the widening of the umbilical incision and in the other case through the Pfannenstiel incision. Surgery duration was 280 and 235 min, intraoperative blood loss was 250 and 155 ml, and hospital stay was 6 and 5 days, respectively. There were no complications.

Pre-transplantation nephrectomy is a common procedure in the kidney transplantation services and the ideal technique for its resolution is with minimally invasive procedures. The advantages of the laparoscopic procedure were particularly relevant in the present cases of bilateral nephrectomy.

© 2014 Sociedad Mexicana de Urología. Published by Masson Doyma México S.A. This is an open access article under the CC BY-NC-ND license (<http://creativecommons.org/licenses/by-nc-nd/4.0/>).

Introducción

La cirugía laparoscópica ha venido desplazando a la cirugía abierta, convirtiéndose en una técnica con una seguridad que iguala a la cirugía abierta, en ocasiones con las ventajas de un mejor acceso a sitios poco alcanzables con la cirugía abierta^{1,2}. Se requiere de una gran destreza del cirujano entrenado para estos procedimientos; los cuales hoy en día se han distribuido de manera mundial, y que no solo los centros quirúrgicos del primer mundo pueden realizar. Son técnicas conocidas como mínimamente invasivas, las cuales tienen como ventajas un menor dolor postoperatorio, una recuperación quirúrgica más rápida, un menor tiempo de estancia hospitalaria, así como una reincorporación temprana a la actividad diaria².

Las indicaciones de nefrectomía pretransplante son enfermedad renal poliquística autosómica dominante, hipertensión renovascular refractaria a medicamentos, infecciones renales crónicas, diagnóstico o sospecha de cáncer renal o urotelial, urolitiasis, niveles persistentes de anticuerpos antimembrana basal glomerular, proteinuria significativa no controlada e hidronefrosis grados 4 o 5^{1,3-6}.

Presentación de casos

Se realizaron 2 nefrectomías laparoscópicas bilaterales pretransplante, el primer caso se trata de un varón de 33 años de edad, con antecedentes de tabaquismo una cajetilla diaria durante 5 años, alcoholismo durante los fines de semana hasta la embriaguez durante 5 años, toxicomanías a cocaína durante 5 años; todo ello suspendido hace 3 años. Apendicectomía hace 15 años y timpanoplastia izquierda hace 2 años.

Dos semanas previas a nuestra valoración se realiza el diagnóstico de insuficiencia renal crónica agudizada, evidenciado por un cuadro de sangrado del tubo digestivo alto, por varices esofágicas. Bajo tratamiento con hemodiálisis,

3 sesiones por semana. Paciente neurológicamente íntegro, con palidez de piel y tegumentos, complexión delgada, IMC de 24, cardiopulmonar sin compromiso, abdomen con cicatriz de 6 cm en región de fosa iliaca derecha, sin masas palpables a nivel abdominal, con extremidades sin edema, y con pulsos periféricos presentes y de buena intensidad.

- Datos de laboratorio: BH: Hb 10.9 g/dl; Htc 33.2%; plaquetas 376,000; leucocitos 9,200; neutrófilos 67%; tipo y RH O+
- TP 12.4; INR 1.00; TTP 27.1 s
- QS: glucosa 97 mg/dl; creatinina 12.10 mg/dl; urea 173 mg/dl; BUN 81 mg/dl
- Electrolitos séricos: Na 140 mEq/L; K 5.87 mEq/l; Cl 92 mEq/l

USG: ambos riñones con parénquima adelgazado mostrando riñón derecho con ectasia pielocalicial y dilatación ureteral proximal, y el izquierdo con importante ectasia pielocalicial sugestiva de bolsa hidronefrótica, sin embargo el uréter del mismo lado no se observa dilatado.

Cistograma: placa simple de abdomen sin alteraciones. Placa de llenado con una capacidad vesical máxima de 450 ml, sin defectos de llenado con reflujo vesicoureteral bilateral, donde se evidencia nivel hídrico por debajo de la silueta renal izquierda correspondiente a bolsa hidronefrótica (fig. 1 Imagen 1).

UROTAC: ambos riñones con presencia de cambios crónicos del parénquima renal, riñón izquierdo con ectasia pielocalicial bolsa hidronefrótica, sin evidencia de obstrucción por litos.

El segundo caso se trata de una mujer de 38 años de edad, con diagnóstico de insuficiencia renal crónica terminal de 5 años de evolución, secundario a hipertensión arterial sistémica de 15 años de evolución, bajo tratamiento con hemodiálisis 3 sesiones por semana, anuria desde hace 5 años, 2 cesáreas la última hace 20 años, implante de senos

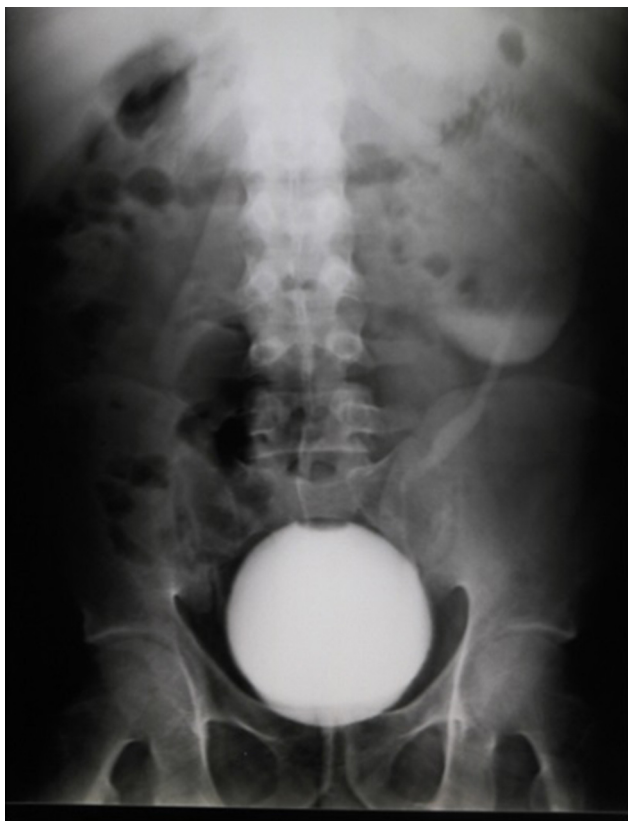

Figura 1 En el cistograma se identifica la presencia de reflujo vesicoureteral bilateral, donde se evidencia el nivel hídrico por debajo de la silueta renal izquierda correspondiente a la bolsa hidronefrótica.

hace 6 años, posoperada de fístula arteriovenosa en brazo derecho y multitransfundida.

A la exploración neurológicamente íntegra, con palidez de piel y tegumentos, complexión delgada con un IMC de 22.2 Kg/m², cardiopulmonar sin compromiso, abdomen plano, con hernia umbilical reductible de 0.5 cm, cicatriz suprapúbica tipo Pfannenstiel, sin megalias ni dolor.

- Datos de laboratorio: BH: Hb 9.2 g/dl; Htc 28.5%; plaquetas 215,000; leucocitos 8,100; neutrófilos 64.6%; tipo y RH A+
- TP 13.3; INR 0.99; TTP 41.0 s
- QS: glucosa 86 mg/dl; creatinina 9.92 mg/dl; urea 116 mg/dl; BUN 54.2 mg/dl
- Electrolitos séricos: Na 138 mEq/l; K 5.71 meq/l; Cl 98 mEq/l

USG: riñón derecho pequeño de 78 mm, con pérdida de la relación corteza médula con lesiones quísticas entre 7 y 15 mm; riñón izquierdo de 64 mm, con pérdida de la relación corteza médula, con quiste de 8.2 mm, vejiga no visible.

Cistograma: con reflujo vesicoureteral bilateral lado izquierdo grado IV y derecho grado II (fig. 2).

Se les realiza nefrectomía bilateral laparoscópica de manera programada como protocolo de trasplante renal de donante vivo. Se realiza procedimiento sin complicaciones.

Se realizó en pacientes con diagnóstico de insuficiencia renal terminal, con indicación de nefrectomía

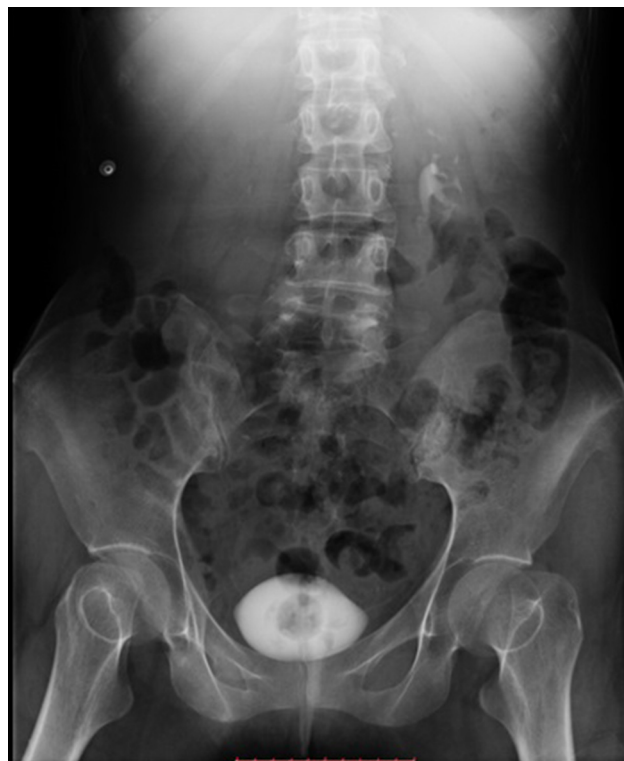

Figura 2 Cistograma de llenado, con presencia de medio de contraste renal bilateral predominio izquierdo.

pretrasplante, para lo cual se decidió un abordaje laparoscópico por las ventajas mencionadas con anterioridad.

Se utilizó el equipo de laparoscopia convencional del hospital, se colocan 2 trocates de 10 mm y uno de 5 mm por cada riñón, se utilizó LigaSure®, lente de 30° y grapadora para Hem-o-lok®, una bolsa recolectora.

El paciente se coloca en posición decúbito lateral con flexión forzada colocando almohadillas a nivel costal y entrepierna y una dona en región cefálica; previamente anestesiado con anestesia general es fijado a mesa quirúrgica con cinta adhesiva a nivel de trocánter y de hombro; se realiza asepsia desde región torácica hasta pubis abarcando hasta región umbilical y parte media de espalda.

Se realiza un abordaje transperitoneal con técnica de Hasson, el primer trocar de 10 mm para la óptica de 30° se coloca en posición umbilical, se insufla neumoperitoneo con 20 mmHg con CO₂ y se colocan trocar de 10 mm a 10 cm del primero en sentido oblicuo dirigido hacia espina iliaca anterosuperior, y el tercer trocar en sentido oblicuo hacia la parte media de la décimo segunda costilla, a 12 cm de puerto umbilical. Se baja el neumoperitoneo a 12 mmHg.

Se identifica el colon descendente y la fascia de Toldt, la separación del colon permite ver adecuadamente la superficie anterior de la fascia de Gerota. En ambos lados se requiere la movilización completa del colon desde el ángulo hepático o esplénico hasta la fosa iliaca con el propósito de exponer en forma completa el uréter (fig. 3). Se debe de identificar el uréter a nivel del cruce de los ilíacos. Se continúa con la disección del uréter, la parte central del mismo se localiza en el tejido adiposo retroperitoneal medial respecto al músculo de psoas. Durante la movilización proximal es frecuente encontrar la vena gonadal

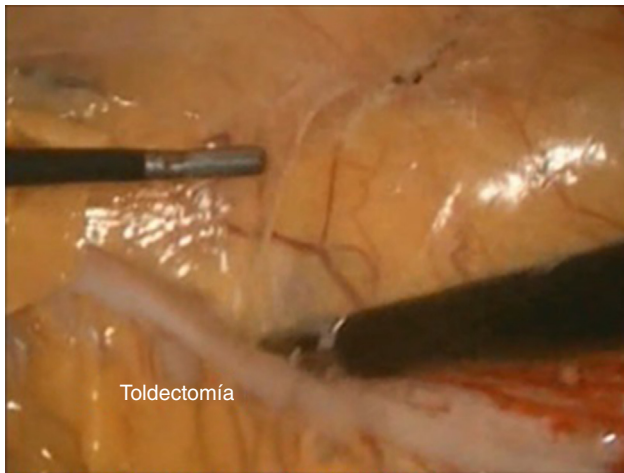


Figura 3 Disección laparoscópica de la fascia de Toldt.

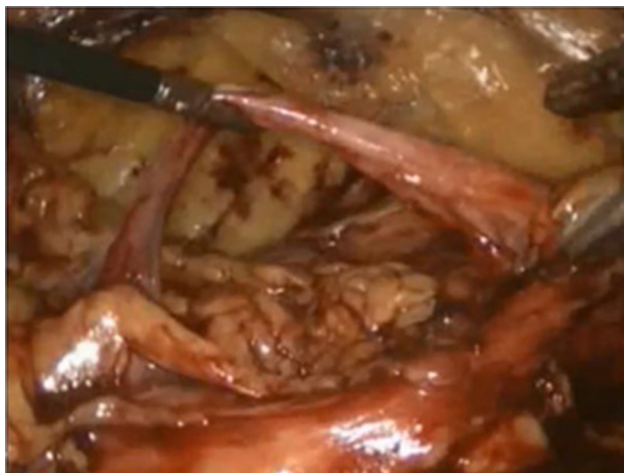

Figura 4 Identificación y disección de uréteres.

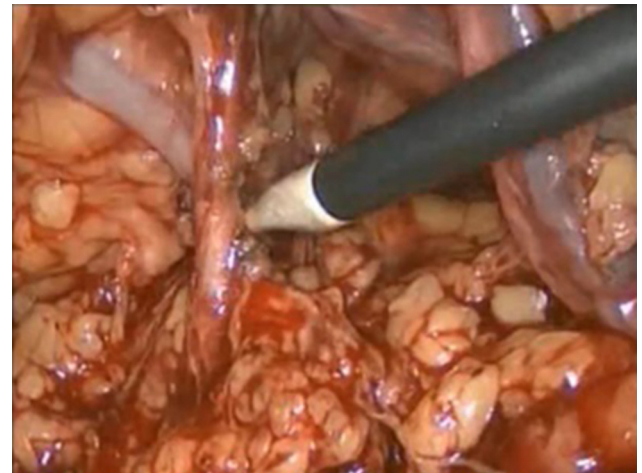


Figura 5 Identificación y disección de vena y arteria renal.

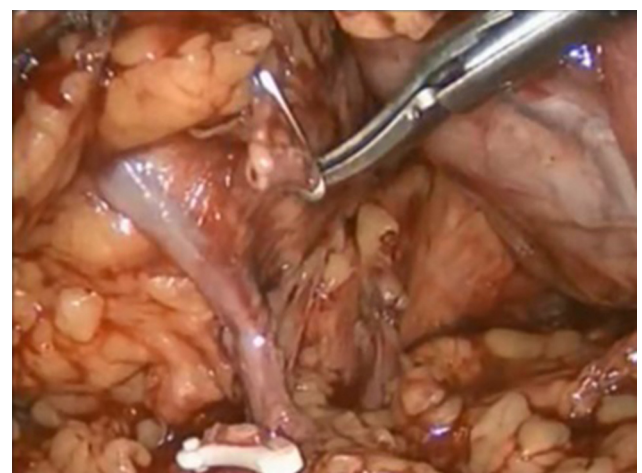


Figura 6 Ligadura y sección de la vena y arteria renal.

primero que puede disecarse con el uréter. El uréter se encuentra por detrás de la vena gonadal y por delante de psoas. Una vez localizado el uréter se diseca dejando a la vista el músculo psoas disecándose de manera proximal para identificar el hilio renal.

La disección del uréter continúa de manera proximal utilizando un irrigado-aspirador (fig. 4). Se seccionan los ligamentos superior y lateral de la fascia de Gerota.

Una vez disecado el uréter se secciona lo más distal posible para poder ayudar a la tracción del riñón.

Se continúa con la movilización del polo inferior. Una vez movilizado el uréter hasta la unión uretero-pélvica se introducen las pinzas por detrás de la fascia de Gerota y del polo inferior siguiendo la fascia del psoas, la pieza se desprende en dirección supero-lateral, y utilizando un irrigador-aspirador y LigaSure® se seccionan los ligamentos de la pared lateral inferior y posterior.

Se diseca la arteria y vena renal con la ayuda de aspirador-irrigador, pinzas ángulo y electrocauterio hook (fig. 5).

Se continúa con la ligadura de los vasos renales, la visualización de la vena renal se logra utilizando el extremo del irrigador-aspirador para disecar los planos individuales de linfáticos y tejido desde el polo inferior del riñón hacia

el hilio renal, se diseca y liga con Hem-o-lok® la arteria y vena renal, y se seccionan de manera individual (fig. 6), se tracciona el polo inferior de manera lateral para poner en tensión el hilio renal, se puede identificar el hilio desplazándose en dirección cefálica a lo largo de la cara medial del uréter y la pelvis renal con ayuda de irrigador-aspirador.

Se libera de todos sus bordes la unidad renal.

Por último, se introduce una bolsa recolectora, en donde se coloca la pieza quirúrgica para posteriormente ser extraída por uno de los puertos de trabajo.

Se coloca drenaje de Penrose hacia el lecho quirúrgico, y se dispone a reposicionar al paciente para continuar con el lado contralateral.

Se reposiciona al paciente del lado contrario, cambiando la disposición de todo el material, requiriendo nuevo aseo del paciente como del equipo quirúrgico, excepto del instrumentista.

Resultados

A ambos casos se les realiza nefrectomía bilateral laparoscópica de manera programada como protocolo de trasplante renal. Se realizan los procedimientos sin complicaciones.

Primer caso

Tiempo quirúrgico de 280 min; sangrado transoperatorio de 250 ml, sin complicaciones; deambulando a los 2 días; tolerancia a la vía oral a las 72 h posquirúrgicas; tiempo de estancia intrahospitalaria de 6 días. Escala visual analógica de 0 con el uso de opioide débil 250 mg (tramadol) y AINE en 72 h.

El paciente es dado de alta, hemodinámicamente estable, canalizando gases, afebril y tolerando la vía oral. Sin dolor abdominal o torácico. Con cita de control en consulta externa de urología para control posquirúrgico. El retiro de ambos drenajes se realiza durante la primera cita de consulta de seguimiento posquirúrgico que fue a los 10 días.

Segundo caso

Tiempo quirúrgico de 235 min; sangrado transoperatorio de 155 ml, sin complicaciones; deambulando a los 2 días; tolerancia a la vía oral a las 24 h posquirúrgica; tiempo de estancia intrahospitalaria de 5 días. Escala visual analógica de 0 con el uso de opioide débil 250 mg (tramadol) y AINE en 72 h.

Paciente es dado de alta, hemodinámicamente estable, canalizando gases, afebril y tolerando la vía oral. Sin dolor abdominal o torácico. Con cita de control en consulta externa de urología para control posquirúrgico. El retiro de ambos drenajes se realiza durante la tercera cita de control a los 19 días posquirúrgicos por persistir productivos.

Discusión

La nefrectomía pretrasplante es un procedimiento habitual en los servicios de trasplante renal, y la resolución de la misma con procedimientos mínimos invasivos, es la técnica ideal⁷. Tratándose ambos casos de nefrectomía bilateral hace de gran relevancia las ventajas del procedimiento laparoscópico.

El manejo por laparoscopia de la nefrectomía bilateral pretrasplante es un procedimiento factible, seguro y

con los beneficios propios de los procedimientos mínimo invasivos.

Además de contar con amplias ventajas sobre la cirugía abierta, con una baja morbimortalidad, que puede estar al alcance de cualquier centro de laparoscopia convencional con el entrenamiento pertinente. No tardando en ser considerado como el *gold standard* en este tipo de pacientes.

Financiación

No se recibió patrocinio de ningún tipo para llevar a cabo este artículo.

Conflicto de intereses

Los autores declaran no tener ningún conflicto de intereses.

Bibliografía

1. López Verdugo JF, Alejandro Reyes García I, Castillo Chavira G, et al. Nefrectomía laparoscópica bilateral pretrasplante: comunicación preliminar. *Rev Mex Urol*. 2005;65:303–6.
2. Desai PJ, Castle EP, Daley SM, et al. Bilateral laparoscopic nephrectomy for significantly enlarged polycystic kidneys: A technique to optimize outcome in the largest of specimens. *BJU Int*. 2008;101:1019–23.
3. Kälble T, Alcaraz A, Budde K, Humke U, Karam G, Lucan M, et al. EAU guidelines on renal transplantation; 2010 [consultado 21 Ene 2011]. Disponible en: <http://www.uroweb.org>
4. Goldfarb DA. Etiology pathogenesis, and management of renal failure, capítulo 43. 10th edition Campbell Walsh Urology Publicación.; 2011. p. 1228–32.
5. Del Pozo Jiménez G, Lledó García E, Herranz Amo F, et al. [consultado 12 Oct 2014]. Disponible en: <http://www.aeu.es/aeu.webs/aeu2013/verposter.aspx?Num=P-250>
6. Damia OH, Vento R, Schiappapietra J. Nefrectomía bilateral simultánea pretrasplante renal por vía posterior. *Rev Arg de Urología y Nefrología*. 1985;51:9–10.
7. Octavio Castillo C, Sánchez-Salas R, Ivar Vidal M, et al. Nefrectomía radical laparoscópica. Nuestra experiencia en 150 pacientes consecutivos. *Rev Chil Cir*. 2008;60:297–302.