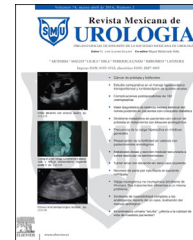



Revista Mexicana de
UROLOGIA

ÓRGANO OFICIAL DE DIFUSIÓN DE LA SOCIEDAD MEXICANA DE UROLOGÍA

www.elsevier.es/uromx



CASO CLÍNICO

Heminefrectomía laparoscópica transperitoneal de riñón en herradura



O.A. Magaña-Bustamante, J. Becerra-Cardenas, O.E. Almanzor-Gonzalez*,
M. Segura-Ortega y G.F. Vargas-Martínez

Servicio de Urología, Hospital Civil de Guadalajara «Fray Antonio Alcalde», Guadalajara, México

Recibido el 2 de septiembre de 2014; aceptado el 18 de septiembre de 2014

Disponible en Internet el 20 de noviembre de 2014

PALABRAS CLAVE

Riñón en herradura;
Heminefrectomía
laparoscópica;
Hidronefrosis de
riñón en herradura

Resumen El riñón en herradura es la anomalía de fusión renal más común, y se caracteriza por la presencia de un riñón a cada lado de la línea media con la fusión de sus polos inferiores mediante un istmo fibroso. Comúnmente está asociado a estenosis de la unión ureteropielica, que ocasiona obstrucción, infecciones y desarrollo de litiasis. Nuestro objetivo fue la presentación de caso y revisión de la literatura: mujer de 69 años la cual acude por presentar dolor en flanco izquierdo e infecciones de tracto urinario de repetición, detectando incidentalmente riñón en herradura con hidronefrosis izquierda secundaria a lito coraliforme; gammagrama DTPA confirma exclusión renal izquierda. Realizamos heminefrectomía izquierda vía laparoscópica transperitoneal sin complicaciones, siendo egresada la paciente al segundo día postoperatorio. Las variaciones anatómicas suponen un reto para el cirujano; varios autores han demostrado que el abordaje laparoscópico urológico es efectivo y equivalente al manejo quirúrgico abierto tradicional, y dependiendo de la habilidad del cirujano se han usado diversos abordajes. El abordaje laparoscópico transperitoneal puede ser utilizado con gran éxito; la apropiada identificación de las variaciones anatómicas por imagen es crucial para el éxito de la cirugía.

© 2014 Sociedad Mexicana de Urología. Publicado por Masson Doyma México S.A. Todos los derechos reservados.

KEYWORDS

Horseshoe kidney;
Laparoscopic
heminephrectomy;
Hydronephrosis in
horseshoe kidney

Laparoscopic transperitoneal heminephrectomy of a horseshoe kidney

Abstract

Introduction: Horseshoe kidney is the most common renal fusion anomaly and is characterized by the presence of a kidney on each side of the midline, with their lower poles fused through a fibrous isthmus. It is commonly associated with pyeloureteral junction stricture, causing obstruction, infections, and the development of lithiasis. Our aim was to present a case report

* Autor para correspondencia. Calle Fray Antonio de Segovia 531 Interior 11, Colonia Universitaria Guadalajara, Jalisco, México, CP 44840. Teléfono: +3334931177.

Correo electrónico: Octavioalmanzor@gmail.com (O.E. Almanzor-Gonzalez).

and review of the literature. A 69-year-old woman sought medical attention for pain in the left flank and recurrent urinary tract infections. A horseshoe kidney was incidentally detected with left hydronephrosis secondary to a staghorn stone. A nonfunctioning left kidney was confirmed through DTPA scintigraphy. We performed a laparoscopic transperitoneal left heminephrectomy with no complications and the patient was released on the second postoperative day. Anatomic variations are a challenge for the surgeon. Several authors have shown that the urologic laparoscopic approach is effective and equivalent to traditional open surgery. Different approaches have been used, depending on the skill of the surgeon. The transperitoneal laparoscopic approach can be used with excellent results; the appropriate identification through imaging studies of the anatomic variations is crucial for the success of the surgery.

© 2014 Sociedad Mexicana de Urología. Published by Masson Doyma México S.A. All rights reserved.

Introducción

El riñón en herradura es la anomalía congénita más común en el riñón; ocurre en 0.25% de la población (1 en 400 personas), la mayoría cursa asintomática y es detectada incidentalmente en otros estudios de rutina. Los síntomas son típicamente relacionados a hidronefrosis, infección o formación de cálculos, que puede ocurrir en hasta dos tercios de los pacientes debido a la inserción alta del uréter y la estenosis de la unión ureteropielica¹.

La característica de un riñón en herradura es la presencia de un riñón a cada lado de la línea media con la fusión de

sus polos inferiores mediante un istmo fibroso usualmente por debajo de la arteria mesentérica inferior, con el istmo anterior a los grandes vasos; raramente puede estar entre la cava y la aorta, o incluso detrás de ambas².

La nefrectomía laparoscópica es una alternativa a la clásica nefrectomía abierta, presentando algunas ventajas en la visualización de la vasculatura renal como fue descrita por primera vez por Reidl en 1995³.

Objetivo

Presentación de caso y revisión de la literatura al respecto.

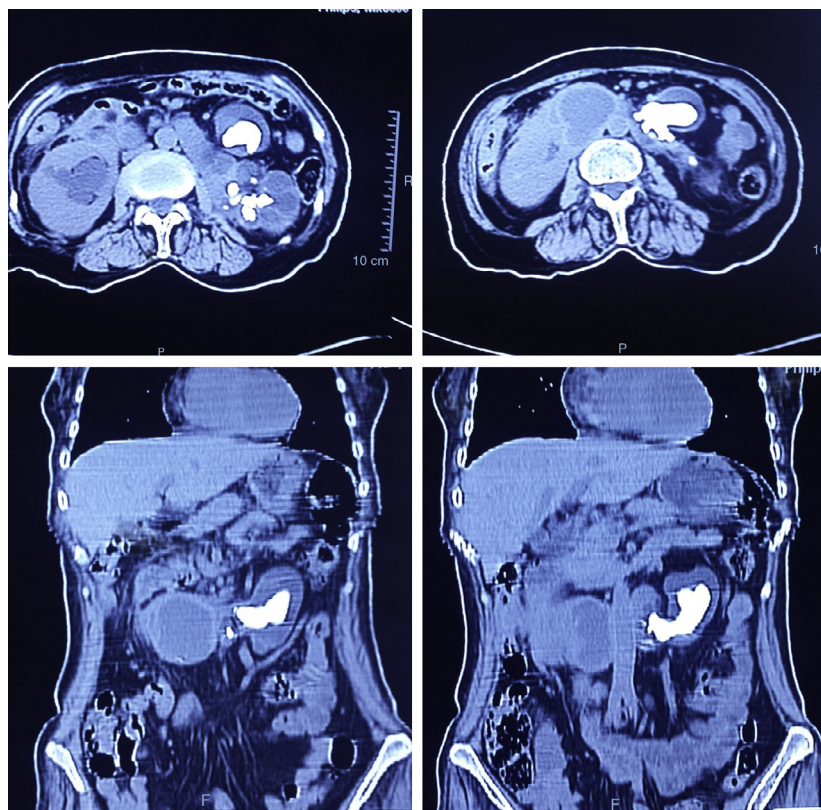


Figura 1 La tomografía simple de abdomen muestra hidronefrosis de predominio izquierda con lito coraliforme y disminución del parénquima renal, además de estenosis de la unión ureteropielica bilateral.

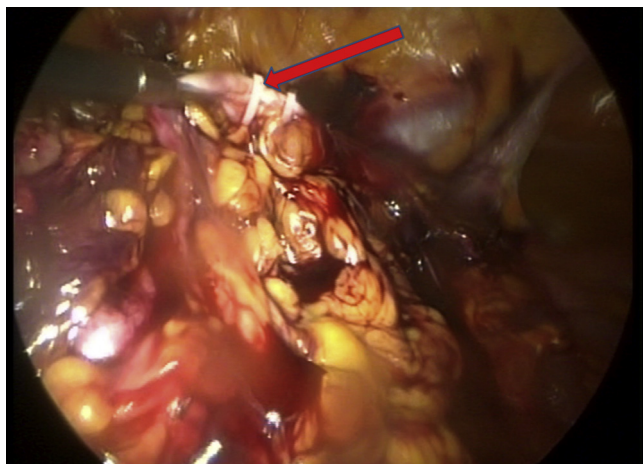


Figura 2 Se muestra uréter clipado y disecado en dirección cefálica hacia la pelvis renal.

Material y métodos

Presentamos el caso de mujer de 69 años, la cual consulta por dolor en flanco izquierdo e historia de infecciones urinarias de repetición. El estudio tomográfico mostró marcada hidronefrosis de riñón izquierdo con presencia de lito coraliforme y estenosis ureteropielica, además de riñón en herradura (fig. 1); el gammagrama renal con DTPA muestra flujo plasmático renal efectivo de 31 ml/min (izquierdo 7.9 ml/min; derecho 23.1 ml/min). Se confirma la exclusión renal izquierda, por lo que se programa nefrectomía.

Se ingresa a la paciente la mañana del día de la cirugía siendo intervenida en el turno vespertino, bajo anestesia general previa colocación de catéter epidural inerte; se posiciona la paciente en decúbito lateral derecho a 40°, se induce neumoperitoneo a 15 mmHg con aguja Veress, introduciendo puerto de visión con trocar de 10 mm supraumbilical, segundo puerto de 10 mm en fosa iliaca y otro más de 5 mm subcostal izquierdo, se realiza reflexión del hemicolon izquierdo por toda la línea de Toldt, liberando los ligamento esplenocólico y renocólico mediante energía monopolar simple. Posteriormente se localiza uréter a nivel del cruce con vasos iliacos (fig. 2), continuando su disección en dirección cefálica hasta la pelvis renal, encontrando a su vez el istmo renal en posición entre la aorta y la vena cava (fig. 3). Se continúa la liberación del riñón en su porción superior y posterior, visualizando así los vasos renales e identificando las ramas arterial y venosa que se dirigen hacia el istmo (fig. 4), las cuales se clipan con Hem-o-lok proximal y distal cortando entre ambos, permitiendo visualizar la arteria renal en la parte posterior; de la misma forma se coloca 2 Hem-o-lok proximal y uno distal para vena y arteria por separado cortando entre ambas (fig. 5), lo que permite la movilización del riñón, el cual continúa fijo únicamente por su istmo, observando claramente la porción ahora isquémica y además atrófica por el proceso obstructivo crónico (fig. 6). Se secciona el istmo con energía monopolar simple, respetando el parénquima sano (fig. 7), y posteriormente la pieza es colocada dentro de una bolsa para pieza quirúrgica. Se coloca drenaje tipo Penrose en sitio de la resección, extra-yéndolo por el puerto de la fosa iliaca. Se extrae el riñón por el puerto umbilical, extendiendo la incisión y cerrando

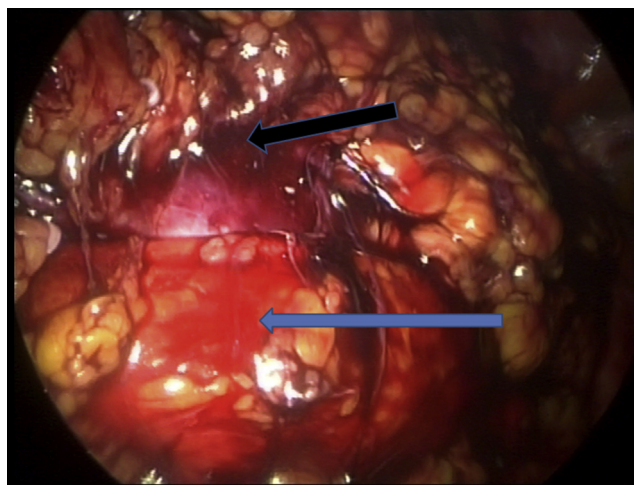


Figura 3 . Identificación de istmo renal (flecha negra), con la vena cava anterior (flecha azul) y la aorta en la cara posterior.

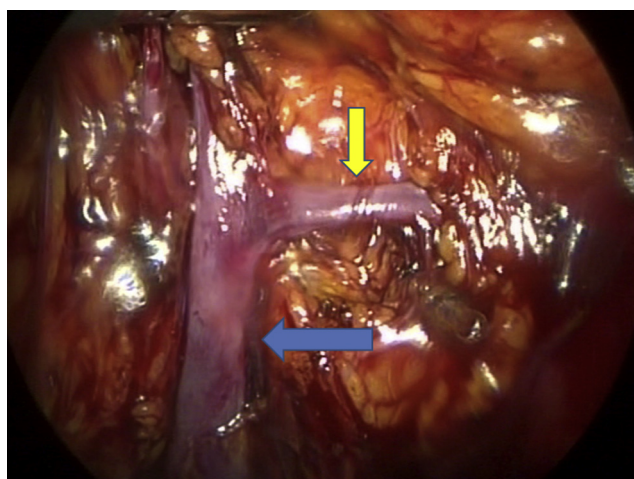


Figura 4 Identificación de la vena renal (flecha azul) con una rama que drena el istmo (flecha amarilla).

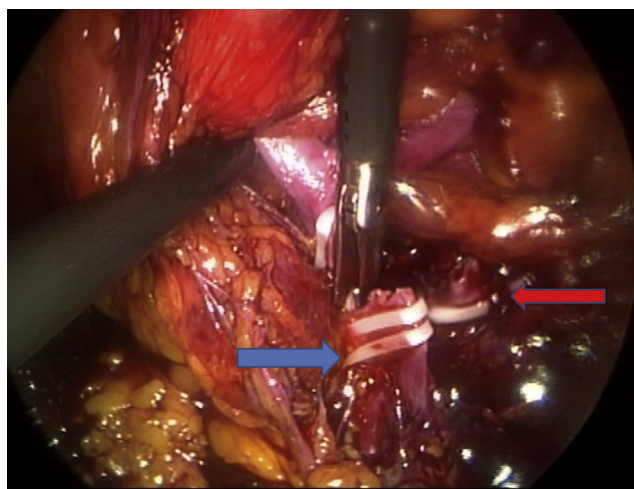


Figura 5 Complejo vascular clipado y cortado.

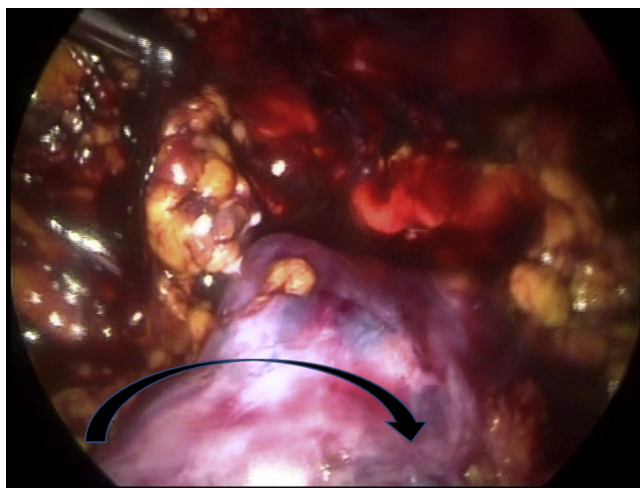


Figura 6 Se aprecia el istmo visto desde su cara posterior, la aorta al fondo y una línea que se aprecia avascular (flecha) sobre la cual se inicia la sección del istmo con energía monopolar.

la aponeurosis de los puertos con sutura absorbible y piel con monofilamento no absorbible, concluyendo el procedimiento en aproximadamente 120 min, con un sangrado cuantificado de 400 cc.

Resultados

La paciente egresa de quirófano con bomba de analgesia peridural a base de buprenorfina refiriendo 2 puntos en la escala visual análoga del dolor. Se restablece la vía oral con líquidos por la noche y comienza la deambulacion a la mañana siguiente. Por la tarde del día siguiente a la cirugía se ha tolerado la vía oral completamente, niega dolor y el drenaje ha gastado menos de 20 ml de aspecto seroso, y retiramos el catéter epidural. Se retira el drenaje y la paciente es egresada a la mañana siguiente, acudiendo a revisión a los 7 días con química sanguínea de control sin deterioro de la función renal.

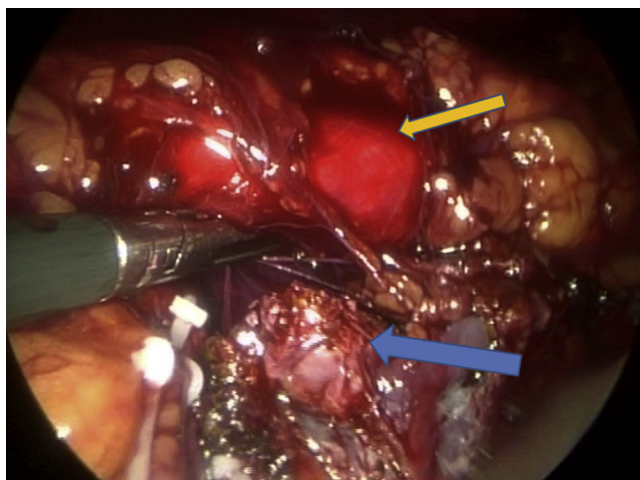


Figura 7 Isthmo ya seccionado (flecha azul) sin evidencia de sangrado, aorta en la parte posterior (flecha amarilla).

Discusión

Las variaciones anatómicas suponen un reto para el cirujano. Varios autores han demostrado que el abordaje laparoscópico urológico es efectivo y equivalente al manejo quirúrgico abierto tradicional, y dependiendo de la habilidad del cirujano, se han usado diversos abordajes.

Yohannes y Dinlenc³ reportan 2 casos de heminefrectomía en herradura de forma laparoscópica vía transperitoneal, ambos del hemirriñón izquierdo, por exclusión funcional por obstrucción ureteropielica, realizando la incisión del istmo con engrapadora (hasta 3 cargas de grapas) previo al control vascular, argumentando mejor visualización de la vasculatura aberrante y la extracción de las piezas quirúrgicas por el mismo puerto de 10 mm previa morcelación intracavitaria de la pieza, con un tiempo promedio de 3 h y un sangrado estimado de 150 cc.

Khan y Myatt² realizan el reporte de una heminefrectomía laparoscópica del hemirriñón izquierdo secundaria también a estenosis UP, igualmente con un abordaje laparoscópico transperitoneal pero con 5 puertos: 10 mm lateral al ombligo acompañado de 2 más de 5 mm a arriba y debajo de la cámara pararectales y 2 más de 12 mm en la línea axilar anterior superior e inferior utilizando un autorretractor, manejando el istmo mediante bisturí armónico y colocación de un Hem-o-Lok de 15 mm, extrayendo la pieza por el puerto más inferior extendiendo la incisión, con un tiempo quirúrgico de 180 min y sangrado estimado de 200 cc.

Tanto Fukumoto y Ohtoshi⁴ como Lee y Yu⁵ reportan la heminefrectomía laparoscópica con un abordaje retroperitoneal colocando el puerto de visión en la punta de la 12.^a costilla, usando un balón dilatador crean el espacio retroperitoneal donde se trabajara, seguido de 3 puertos de 12 mm a nivel de la línea axilar anterior, otro en la línea axilar posterior y uno más en la axilar media (fig. 7). Los segundos autores varían en la utilización de puertos de menor calibre, ya que su centro hospitalario cuenta con disector ultrasónico y morcelador, permitiendo la extracción de la pieza por el puerto de 12 mm inicialmente usado para la óptica.

Sausville y Chason⁶ reportan un caso muy similar al nuestro de un riñón en herradura con lito coraliforme izquierdo y pielonefritis granulomatosa, y hacen hincapié en la dificultad técnica que superpone la inflamación regional y el manejo de las adherencias mediante bisturí armónico, manejando el uréter y los vasos con endoGIA vascular; de la misma forma el istmo se reporta delgado y fibroso, por lo que solo requirió la sección previa aplicación de una línea de grapas vasculares GIA, retirando la pieza dentro de una endobag con un tiempo promedio de 307 min y un sangrado estimado de 100 cc.

Conclusiones

A pesar de que se ha descrito el abordaje laparoscópico retroperitoneal, con sus respectivas ventajas como la disminución de adherencias y la mejor visualización de la vasculatura desde la porción posterior del riñón, dicho abordaje implica una mayor experiencia y habilidad para mantener limitado el neumoperitoneo a la cavidad retroperitoneal, prolongando el tiempo quirúrgico y sacrificando

espacio para la manipulación quirúrgica, sin mencionar el aumento en los costos por los insumos necesarios no siempre disponibles en todas las instituciones.

Por tanto, el abordaje laparoscópico transperitoneal es una alternativa en el manejo de las enfermedades benignas del riñón en herradura que se está convirtiendo en el estándar de tratamiento, dejando la cirugía abierta como una indicación obsoleta conforme los urólogos se han ido familiarizando con la cirugía laparoscópica.

El manejo del istmo renal debe individualizarse en cada caso dependiendo de su irrigación y de su grosor, pudiéndose manejar mediante sección simple con energía monopolar en casos de riñones atróficos, hasta requerir incluso la aplicación de varias líneas de grapas vasculares o incluso algunos dispositivos de coagulación, como el bisturí ultrasónico o de microondas.

Financiación

Los autores no recibieron ningún patrocinio para llevar a cabo este artículo.

Conflicto de intereses

Los autores declaran no tener conflicto de intereses.

Bibliografía

1. Santosh K, Saurabh Sudhir C. Laparoscopic heminephrectomy in nonfunctioning right moiety of a horseshoe kidney: Technical challenges and method to deal with. *J Nat Sci Biol Med.* 2014;5:491-4.
2. Khan A, Myatt A. Laparoscopic heminephrectomy of a horseshoe kidney. *JLS.* 2011;15:415-20.
3. Yohannes P, Dinlenc C. Laparoscopic heminephrectomy for benign disease of the horseshoe kidney. *JLS.* 2002;6:381-4.
4. Fukumoto R, Ohtoshi T. A case report: Retroperitoneoscopic nephrectomy for a giant hydronephrosis of a horseshoe kidney. *Hinyokika Kyo.* 2009;55:615-8.
5. Lee YS, Yu HS. Retroperitoneoscopic partial nephrectomy in a horseshoe kidney. *Korean J Urol.* 2011;52:795-7.
6. Sausville J, Chason J. Laparoscopic heminephrectomy in a horseshoe kidney affected by xanthogranulomatous pyelonephritis. *JLS.* 2009;13:462-4.