




Revista Mexicana de
UROLOGÍA

ÓRGANO OFICIAL DE DIFUSIÓN DE LA SOCIEDAD MEXICANA DE UROLOGÍA,
COLEGIO DE PROFESIONISTAS, A.C.

www.elsevier.es/uromx



CASO CLÍNICO

Divertículo congénito de la uretra en un paciente pediátrico

O. A. Lazo-Cornejo^{a,*}, G. Manzo-Pérez^b y B. O. Manzo-Pérez^c

^a Fellow de Urología Pediátrica, Hospital Regional de Alta Especialidad del Bajío, León, Gto., México

^b Urología Pediátrica, Hospital Regional de Alta Especialidad del Bajío, León, Gto., México

^c Residencia en la Especialidad de Urología, Hospital Regional de Alta Especialidad del Bajío, León, Gto., México

PALABRAS CLAVE

Divertículo de la uretra; Incontinencia urinaria; Uretroplastía; Infección urinaria; México.

Resumen El divertículo congénito de la uretra es una entidad extremadamente rara, al parecer a la fecha sólo se han descrito alrededor de 260 casos. La mayoría de los casos publicados han sido diagnosticados en la infancia, debido a infecciones urinarias a repetición, síntomas obstructivos urinarios bajos, aumento del tamaño uretral en la exploración física y vejiga de esfuerzo con o sin reflujo secundario.

Se presenta el caso de un niño de 5 años de edad, con incontinencia urinaria y aumento de tamaño importante en la parte ventral del pene, diagnosticado con un divertículo uretral congénito por uretrocistografía, sin vejiga de esfuerzo, ni reflujo vesicoureteral secundario, quien fue tratado con uretroplastía en un solo tiempo (técnica abierta), sin complicaciones, cursando un posquirúrgico adecuado. Se realiza seguimiento periódico, resolviendo la incontinencia urinaria, completamente asintomático, sin infecciones de vías urinarias, con adecuado flujo de orina y un pene estéticamente normal a 2 años de seguimiento.

KEYWORDS

Urethral diverticulum; Urinary incontinence; Urethroplasty; Urinary infection; Mexico.

Congenital urethral diverticulum in a pediatric patient

Abstract Congenital urethral diverticulum is an extremely rare entity and only an approximate 260 cases have been reported to date. The majority of published cases were diagnosed at infancy due to recurrent urinary infections, symptoms of lower urinary tract obstruction, an enlarged urethra found upon physical examination, and a decompensated bladder with or without secondary reflux.

We present herein the case of a 5-year-old boy with urinary incontinence and an important increase in size in the ventral part of the penis. Diagnosis of a congenital urethral diverticulum was made through urethrocystography; there was no bladder decompensation or secondary vesicoureteral reflux. The patient was treated with single-stage urethroplasty (open technique) with no complications and the postoperative period was adequate. His urinary incontinence was resolved and he was completely asymptomatic at periodic follow-ups with no further urinary tract infections. Two years after treatment, he has satisfactory urine flow and an esthetically normal penis.

0185-4542 © 2014. Revista Mexicana de Urología. Publicado por Elsevier México. Todos los derechos reservados.

* Autor para correspondencia; Teléfono: (47) 7184 6406. Correo electrónico: oscarlazo2012@yahoo.com (O. A. Lazo-Cornejo).

Introducción

Los divertículos congénitos son una entidad muy rara de la uretra masculina, que comprenden una formación sacular uretral, éstos se clasifican como congénitos o adquiridos¹. El primer reporte de caso fue descrito en 1906 por Watts, a la fecha se han publicado cerca de 260 casos en la literatura médica mundial. La mayoría de los casos son diagnosticados debido a las consecuencias de la obstrucción al flujo urinario distal, como son: infecciones urinarias a repetición, vejiga de esfuerzo, reflujo vesicoureteral, además de aumento del tamaño uretral en la exploración física¹⁻⁵.

Debido a que es muy escasa la incidencia de este tipo de casos, es de suma importancia presentar sus características clínicas y radiológicas, más aún el tipo de tratamiento realizado así como el seguimiento a largo plazo.

Presentación del caso

Preescolar de 5 años de edad, que acudió por presentar “incontinencia urinaria” desde el nacimiento, sin antecedentes de traumatismo, cateterismos previos, cirugías, ni infecciones urinarias recurrentes. En la exploración física se encuentra en buen estado general, apariencia masculina, con un pene no circuncidado aumentado de tamaño sobre su parte ventral y prepucio retráctil (fig. 1). A la presión digital

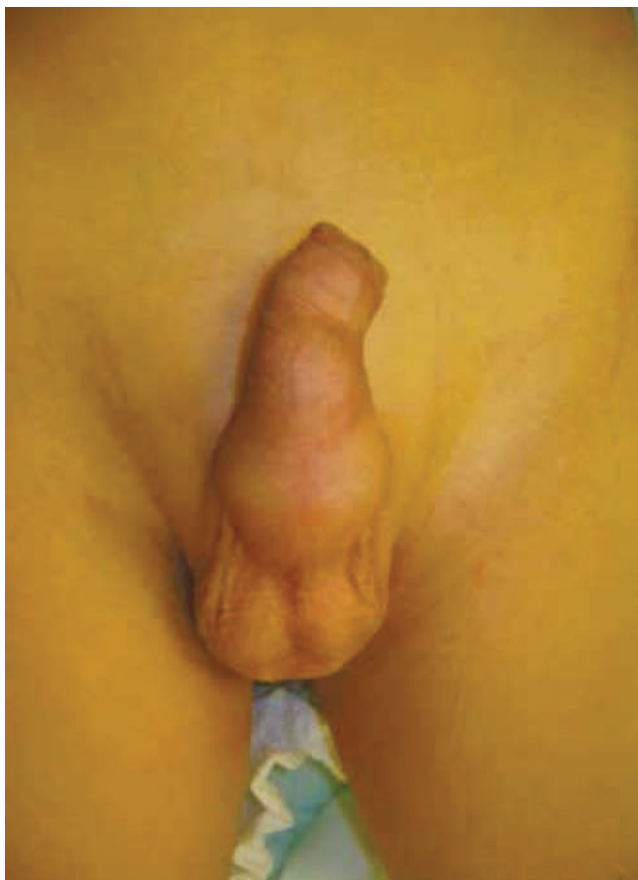

Figura 1 Se observa aumento del tamaño de predominio ventral, vista anterior.

sobre la parte ventral de la uretra peneana presenta salida de orina, ambos testículos están presentes en escroto. La uretrocistografía retrógrada mostró un divertículo de la uretra peneana, ausencia de datos de vejiga de esfuerzo, sin reflujo vesicoureteral, por lo que se realiza diverticuloplastia y uretroplastía abierta en un solo tiempo. Cursó con un posquirúrgico adecuado y se mantiene con sonda uretral, la cual se retiró después de 10 días. Se resolvió la incontinencia urinaria, después de 2 años de seguimiento muestra un buen calibre del chorro durante la micción, sin infecciones urinarias, ni recidiva del divertículo.

Descripción de la técnica quirúrgica

Con el paciente en posición de decúbito supino, bajo anestesia general se procede a realizar procedimiento colocando un punto de fijación a nivel de glande con una sutura vascular 3-0, se pone sonda uretral Foley de silicón 8Fr. Se continúa con una incisión subglandular, se desenguanta pene hasta su base, identificándose el divertículo, seguidamente se realiza apertura del defecto uretral. Posterior a ello, se colocaron puntos de referencia para reseca el tejido uretral redundante (fig. 2). Se llevó a cabo cierre de la uretra con sutura PDS™ 6-0 en 2 planos súrgete continuo, luego se ubicó parche de fascia subdérmica a la línea de sutura uretral (fig. 3) y finalmente, se procedió a suturar la piel de prepucio con sutura PDS™ 6-0 puntos simples.

Discusión

Los divertículos congénitos de la uretra masculina son formaciones saculares uretrales, que pueden ser congénitos o adquiridos.

Existe controversia sobre la clasificación de los divertículos de la uretra. La clasificación que se utiliza con mayor frecuencia es la propuesta por Watts en 1906, quien los dividió en congénitos y adquiridos. En el primer caso está implicado el espesor completo de la pared uretral, encontrándose revestido de epitelio; los adquiridos están revestidos por tejido de granulación y sus paredes carecen de fibras musculares⁶.

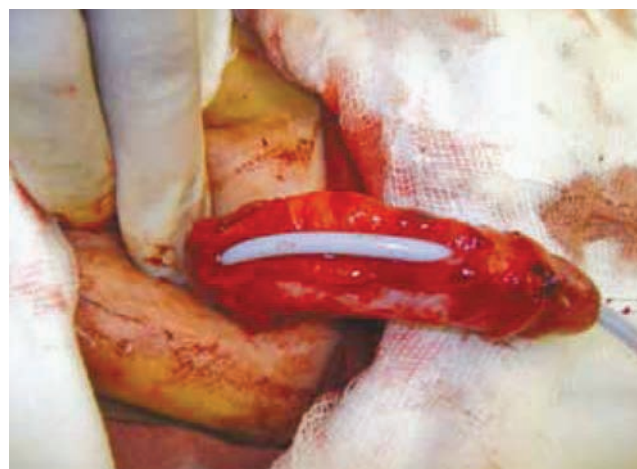

Figura 2 Se abre uretra y se recorta el excedente del divertículo uretral.

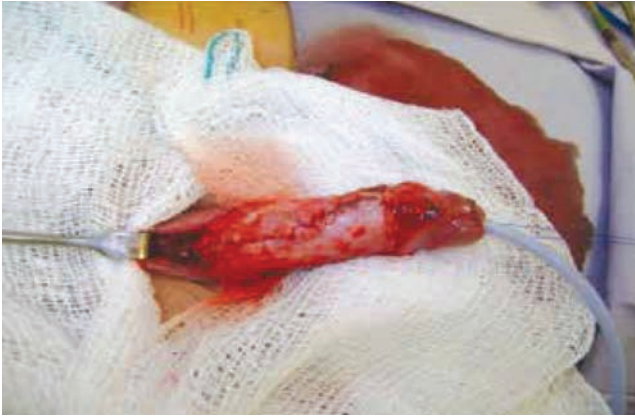

Figura 3 Se realiza cierre de uretra sobre sonda Foley 8Fr, con sutura PDS™ 6-0 en 2 planos, se coloca parche de fascia subdérmica.

Podemos definir los divertículos uretrales del hombre como “primarios” de origen congénito y “secundario” de origen adquirido². Estos pueden encontrarse a lo largo de la uretra anterior, sin embargo lo más frecuente es a nivel de la uretra bulbar; estos se pueden dividir en 2 variedades, sacular y globular, según su apariencia radiológica y a excepción de la fosa navicular casi siempre surgen en la pared ventral de la uretra³. Los divertículos congénitos de la uretra son una patología muy rara que puede ocasionar obstrucción urinaria o infecciones, así como otra sintomatología dependiendo del tamaño y tipo de divertículo. Aparentemente los signos y los síntomas derivados de esta enfermedad son típicos y el diagnóstico es sencillo, no obstante muchos niños afectados por este padecimiento permanecen sin diagnosticarse². La causa embriológica permanece desconocida, habiéndose postulado varias teorías como falla en el cierre de los pliegues uretrales, atrofia primaria de la pared central de la uretra, falla en el desarrollo de las capas uretrales, alteración del riego sanguíneo y falla en el desarrollo del cuerpo esponjoso². La experiencia clínica evidenciaría que apenas un 10% de todos los divertículos reconocerían este origen².

A diferencia de la mayoría de los casos reportados en la literatura médica, el motivo de consulta de nuestro paciente fue incontinencia urinaria, sin presentar los signos clínicos y radiológicos más frecuentemente encontrados en este tipo de patología, como lo son las infecciones urinarias recurrentes, una vejiga de esfuerzo y el reflujo vesicoureteral, a pesar de haber sido diagnosticado hasta los 5 años de edad.

La cistografía miccional y la uretrografía a presión positiva son el *gold estándar* en el diagnóstico del divertículo uretral, en donde se observa el signo radiológico evidente que es la dilatación importante de la cara ventral de la uretra. Cuando no hay antecedente de trauma o cateterismo uretral previo, se hace el diagnóstico de un divertículo uretral primario o congénito¹⁻⁵.

El tratamiento consiste en diverticulectomía y uretroplastia abierta con resección del tejido redundante, como es el

caso del paciente que presentamos^{1,3,5,7,8}. No todos los casos reportados han sido resueltos con diverticuloplastia abierta, pues algunos autores sugieren un abordaje transuretral³; sin embargo en nuestro caso, la resección abierta mostró un resultado exitoso.

Conclusiones

Los divertículos uretrales congénitos son poco frecuentes, generalmente pasan desapercibidos hasta etapas posteriores de la vida del paciente, cuando ya han surgido complicaciones como daño al tracto urinario superior, por lo que se debe tener la sospecha en todo niño que presenta sintomatología urinaria inespecífica, infecciones de vías urinarias recurrentes, incontinencia urinaria, vejiga de esfuerzo, trastornos obstructivos, entre otros. Debe corroborarse el diagnóstico con una uretrocistografía miccional y retrógrada, con el objetivo de identificar el divertículo y evaluar la vejiga, así como la posibilidad de complicaciones tales como el reflujo vesicoureteral, con el fin de realizar un tratamiento adecuado.

Tanto la uretroplastia abierta en un solo tiempo como la resección transuretral son técnicas descritas para el abordaje de esta patología, en nuestro caso aplicamos la uretroplastia abierta obteniendo una respuesta satisfactoria.

Conflicto de intereses

Los autores declaran no tener ningún conflicto de intereses.

Financiamiento

No se recibió patrocinio para llevar a cabo este artículo.

Bibliografía

1. García RA, Aguilar Cota J. Divertículo uretral anterior como consecuencia de un cateterismo prolongado en un niño. *Acta Pediat Mex* 2009;4(30):192-200.
2. Ballesteros Sampol JJ, Ramón Cortadellas A. Divertículos adquiridos de uretra masculina. *Arch Esp Urol* 2008;61(1):1-6.
3. Zia-ul-M. Congenital anterior urethral diverticula in children. *Pediatr Surg Int* 1999;15:567-569.
4. Muhammad R. Congenital anterior urethral diverticulum in an adolescent boy with obstructive urinary symptoms. *Int Urol Nephrol* 2007;39:437-440.
5. Ozlem T, Husnu T, Sema Y. Urethral diverticulum presenting as a scrotal mass in a paraplegic male: Report of a case and review of the literature. *Eur Urol* 2011;64(3):182.
6. Allen D, Mishra V, Pepper W, et al. A single-center experience of symptomatic male urethral diverticula. *Urology* 2007;70:650-653.
7. Coplen DE, Austin PF. Prenatal diagnosis and neonatal management of congenital urethral diverticulum. *J Urol* 2007;177:2330-2332.
8. Haider Quoraishi S, Khan F, Besarani D, et al. Congenital anterior urethral diverticulum in a male teenager: a case report and review of the literature. *Case Rep Urol* 2011;738638.