



Renal carcinoma with synchronous and contralateral upper urothelial carcinoma. Clinical case presentation

Carcinoma renal con carcinoma superior urotelial de aparición sincrónica y contralateral. Presentación de caso clínico

Eddy Gabriel Muñoz-Lumbreras,¹ Jorge Antonio Valdez Colín,¹ Oscar Daniel Guzmán Aguilar,¹
 José Juan Guadalupe Arias Patiño,¹ Iván Aldair Peña Morales.^{1*}

Abstract

Clinical case presentation: A 71-year-old male patient presented with anemic syndrome and macroscopic hematuria. Urotomography showed left renal cancer and urothelial tumor of the right upper urinary tract of synchronous appearance; Nephroureterectomy with bladder cuff on the right side and partial left nephrectomy were performed, both laparoscopically at the same surgical time.

Relevance: Renal carcinoma represents 2-3 % of primary urological cancers, while upper tract urothelial carcinoma is a rare uroepithelial tumor whose incidence reaches 5-10 % of all urothelial carcinomas. While it is rare for urologic tumors to occur together, it is even rarer to find renal carcinoma combined with upper tract urothelial carcinoma; It is estimated that it occurs in 1.1 % of cases.

Clinical implications: For the treatment of renal cancer combined with upper tract urothelial cancer, radical nephroureterectomy with contralateral partial nephrectomy remains the best treatment option showing good oncological results.

Conclusions: The incidence of synchronous tumors increases simultaneously with the increase in the incidence of genitourinary tumors. Treatment represents a challenge for the urologist and must be individualized according to the patient's characteristics.

Keywords:

Hematuria, urothelial carcinoma, carcinoma renal cell, kidney neoplasms, ureteral neoplasms

Autor de correspondencia:

*Iván Aldair Peña Morales. Dirección: Calle Nicolás San Juan S/N, Colonia Ex Hacienda La Magdalena, CP 50100, Toluca de Lerdo, Estado de México, México. Correo Electrónico: ivan.aldair.pena.morales@gmail.com

Citación: Muñoz-Lumbreras E. G., Valdez Colín J. A., Guzmán Aguilar O. D., Arias Patiño J. J. G., Peña Morales I. A. *Carcinoma renal con carcinoma superior urotelial de aparición sincrónica y contralateral. Presentación de caso clínico. Rev Mex Urol. 2024;84(4): 1-8*

¹ Instituto de Salud del Estado de México, Estado de México, México.

Recepción: 18 de octubre de 2023.

Aceptación: 20 de junio de 2024.



Resumen

Presentación de caso clínico: Paciente masculino de 71 años que acude por síndrome anémico y hematuria macroscópica, por utrotomografía presenta cáncer renal izquierdo y tumor urotelial de tracto urinario superior derecho de aparición sincrónica; se realizó nefroureterectomía con rodete vesical del lado derecho y nefrectomía parcial izquierda, ambas por vía laparoscópica en un mismo tiempo quirúrgico.

Relevancia: El carcinoma renal representa el 2-3 % de los cánceres urológicos primarios, mientras que el carcinoma urotelial del tracto superior es un tumor uroepitelial raro cuya incidencia alcanza el 5 al 10 % de todos los carcinomas uroteliales. Si bien es raro que los tumores urológicos ocurran juntos, es aún más raro encontrar un carcinoma renal combinado con carcinoma urotelial de tracto superior; se estima que se presenta en 1.1 % de los casos.

Implicaciones Clínicas: Para el tratamiento del cáncer renal combinado con cáncer urotelial de tracto superior, la nefroureterectomía radical con nefrectomía parcial contralateral sigue siendo la mejor opción de tratamiento mostrando buenos resultados oncológicos.

Conclusiones: La incidencia de los tumores sincrónicos aumenta simultáneamente con el aumento de la incidencia de tumores genitourinarios. El tratamiento implica un reto para el urólogo y debe ser individualizado de acuerdo a las características del paciente.

Palabras clave:

Hematuria, carcinoma urotelial, carcinoma de células renales, neoplasias renales, neoplasias ureterales

Introducción

El fenómeno de las neoplasias primarias malignas múltiples fue descrito por primera vez por Billroth en 1889.⁽¹⁾ Si bien es raro que los tumores urológicos ocurran juntos, es aún más raro encontrar un carcinoma de células renales (CCR) combinado con carcinoma urotelial de tracto urinario superior (UTUC por sus siglas en inglés).⁽²⁾

Ambas entidades comparten factores de riesgo en común, como la edad, el género masculino y la exposición al tabaco,⁽³⁾ éste último asociándose hasta en el 48 % de los casos.⁽⁴⁾

La mayoría de los síntomas del CCR y UTUC son similares, manifestándose como hematuria (micro o macroscópica en 70-80 %),⁽⁵⁾ como pri-

mera manifestación, seguido de dolor lumbar o en el flanco (20 %).⁽⁶⁾ En algunos casos se puede acompañar de sintomatología irritativa concomitantemente.⁽⁴⁾

La urotomografía con fase de eliminación es crucial para una evaluación detallada, alcanzando una sensibilidad y especificidad del 92 y 95 % respectivamente.⁽⁶⁾

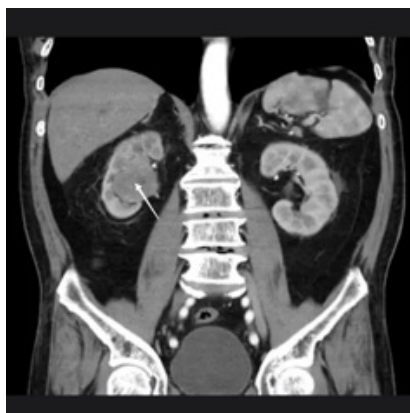En la actualidad la mejor opción de tratamiento del cáncer urotelial de tracto urinario superior con cáncer renal contralateral sigue siendo la nefroureterectomía radical combinándolo con nefrectomía parcial contralateral en masas renales pequeñas.⁽⁴⁾

Caso clínico

Paciente masculino de 71 años de edad analfabeta de ocupación agricultor, antecedentes heredofamiliares desconocidos. Hábito tabáquico positivo desde la adolescencia, sin especificar tipo y cantidad, abandonado cuatro años previo al internamiento.

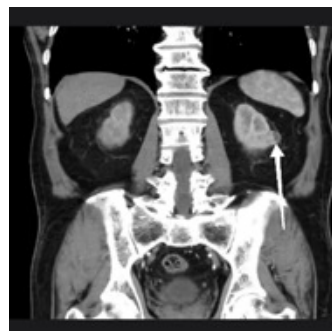
Como antecedentes personales patológicos padece hipertensión arterial sistémica debutante e identificada al ingreso, negando otras enfermedades incluyendo antecedentes quirúrgicos. Inicia su padecimiento con hematuria macroscópica no formadora de coágulos de larga evolución que condiciona síndrome anémico caracterizado por astenia y adinamia, así como palidez de tegumentos. Acude a valoración por área de urgencias donde se le solicitan laboratorios incluyendo biometría hemática (hemoglobina inicial 8.9 g/dL) y urotomografía como parte del protocolo de estudio; en dicha tomografía se muestran imágenes en relación a tumor urotelial en cavidades renales derechas, así como tumor renal izquierdo clasificado como T1a (Imagen 1 y 2).

Imagen 1. Urotomografía en corte coronal



Unidad renal derecha con imagen sugerente de tumoración piélica derecha que se extiende por uréter ipsilateral (flecha blanca delgada).

Imagen 2. Urotomografía en corte coronal



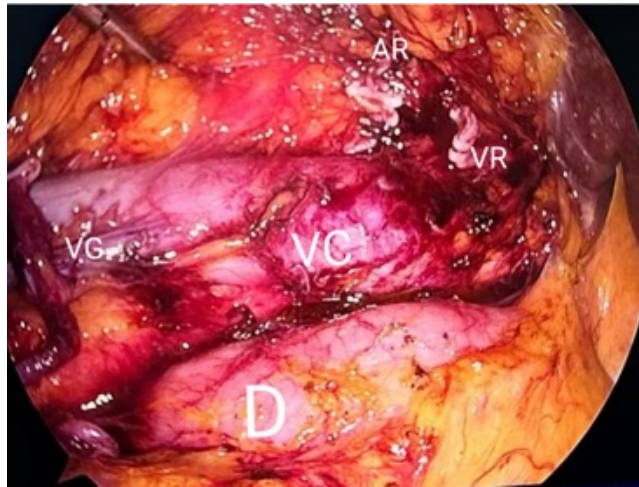
Unidad renal izquierda con imagen sugerente de tumoración parenquimatosa ipsilateral en borde lateral cercana a la línea interpolar (flecha blanca gruesa).

En la exploración física no se encontraron datos relevantes. Se decide su internamiento hospitalario para transfusión sanguínea y complementación diagnóstico-terapéutica.

Dentro de sus laboratorios prequirúrgicos presenta leucocitos de 5.9×10^3 , hemoglobina 13.6 g/dL, plaquetas 228×10^3 , glucosa 101 mg/dL, creatinina 1.14 mg/dL, Na 145 mmol/L, K 4.4, Cl 103, Ca 8.5 mg/dL, TP 14.2 seg, TTP 48.5 seg, INR 1.18 SQL, Proteínas totales 7.0 g/dL, albúmina 4.4 g/dL, bilirrubina total 0.5 mg/dL, bilirrubina directa 0.1 mg/dL, bilirrubina indirecta 0.4 mg/dL, fosfatasa alcalina 96 U/L, TGO 26 U/L, TGP 14 U/L, VSG 28 mm/hr, DHL 147 U/L. En la tomografía de tórax contrastada no se aprecian anomalías. Es valorado por el servicio de medicina interna quien otorga un riesgo quirúrgico ASA III, Goldman II.

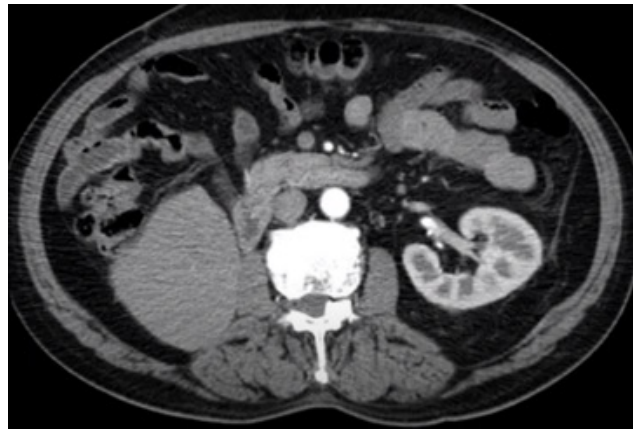Por el riesgo de progresión tras el hallazgo de ambos tumores, siendo contralaterales y sincrónicos, se opta por realizar nefroureterectomía con rodete vesical del lado derecho (Imagen 3) y nefrectomía parcial izquierda, ambas por vía laparoscópica en un mismo tiempo quirúrgico (Imagen 4).

Imagen 3. Lecho quirúrgico tras la nefroureterectomía derecha



VG: vena gonadal, D: duodeno, VC: vena cava, AR: arteria renal, VR: vena renal.

Imagen 4. Urotomografía de control



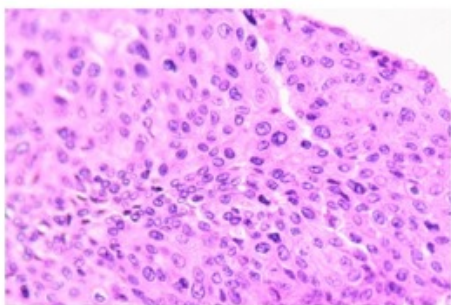
Ausencia de unidad renal derecha y unidad renal izquierda con cambios postquirúrgicos tras la nefrectomía parcial laparoscópica.

El reporte histopatológico del lado derecho revela carcinoma urotelial papilar invasor de alto grado pT3N0M0 dependiente de pelvis renal que se extiende únicamente hasta el tercio proximal del uréter ipsilateral, el cual se encuentra confinado al tejido renal con invasión focal al parénquima medular, sin invadir el seno renal y sin identificar afección a la capsula renal; invasión renovascular presente (Imagen 5 y 6).

Imagen 5. Imagen de pieza quirúrgica producto de nefroureterectomía derecha con rodete vesical

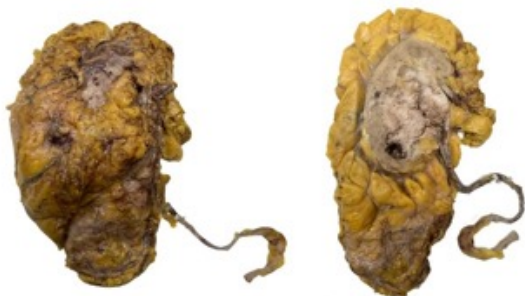

Imagen 6. Corte histológico de pieza quirúrgica derecha



La imagen demuestra carcinoma urotelial de tipo papilar.

El rodete vesical sin displasia o lesión (borde quirúrgico libre). La pieza de patología del lado izquierdo confirma un carcinoma de células renales claras G1 confinada al parénquima renal sin identificar invasión linfovascular o a la cápsula de Gerota (Imagen 7 y 8), no se identifican características rabdoideas o sarcomatoides y está localizado a 0.6 cm del borde quirúrgico (borde quirúrgico libre).

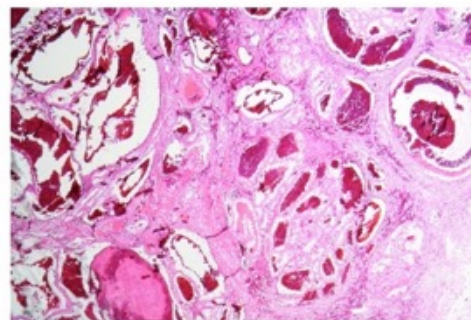
Revisión de la literatura

El fenómeno de las neoplasias primarias malignas múltiples fue descrito por primera vez por

Imagen 7. Imagen de piezas quirúrgicas producto de nefrectomía parcial izquierda laparoscópica



Imagen 8. Corte histológico de pieza quirúrgica izquierda



Se aprecian células grandes con citoplasma abundante y claro confirmando carcinoma de células renales claras.

Billroth en 1889. Moertel *et al.* en 1961 destacaron que el aparato genitourinario masculino es considerado como uno de los sistemas más comunes para la aparición de neoplasias múltiples sincrónicas.⁽¹⁾

Graves y Templeton reportaron el primer caso de CCR combinado con UTUC en 1921,⁽²⁾ mientras que Oka *et al.* reportan de 1352 casos de tumores genitourinarios un sólo caso de CCR combinado con carcinoma urotelial.⁽²⁾

Si bien es raro que los tumores urológicos ocurran juntos, es aún más raro encontrar un CCR combinado con UTUC;⁽²⁾ se estima que se presenta en aproximadamente el 1.1 % de los casos.⁽³⁾ Es importante mencionar que la

mayoría de los estudios sobre CCR y UTUC sincrónico se han descrito únicamente en pequeñas series o como reportes de caso.⁽⁴⁾

El UTUC es un tumor urotelial relativamente raro que incluye la pelvis renal y el tejido ureteral. La incidencia se ha informado en 5 a 10 % de todos los carcinomas uroteliales que se presentan en Europa y Estados Unidos,⁽³⁾ con una incidencia anual estimada de casi dos casos por cada 100 000 habitantes.⁽⁵⁾

El CCR por su parte representa el 2-3 % de todos los cánceres urológicos primarios,⁽⁶⁾ originando aproximadamente 76 080 nuevos casos en Estados Unidos únicamente durante el 2021.⁽³⁾ Los tipos histológicos principales del CCR corresponden al de células claras (70 %), papilar (10-15 %), cromóforo (5 %) y carcinoma de túbulos colectores.⁽⁶⁾ La edad promedio de aparición es a los 64 años, presentando tres veces más probabilidad de aparecer en el lado izquierdo,⁽⁷⁾ y afectando principalmente a los varones en comparación a las mujeres.⁽⁸⁾

Ambas entidades comparten factores de riesgo en común, como la edad, el género masculino, la exposición al tabaco y al ácido aristolóquico.⁽³⁾ El tabaquismo se asocia hasta en el 48 % de los casos,⁽⁴⁾ debido a que los compuestos cancerígenos del humo del tabaco inducen mutaciones en los genes supresores de tumores (p. ej. p53) así como una inducción en los marcadores celulares de proliferación (p. ej. Ki67).⁽⁷⁾

La mayoría de los síntomas de CCR combinado con UTUC son similares, manifestándose con hematuria (micro o macroscópica en 70-80 %) ⁽⁵⁾ como primera manifestación, seguido de dolor lumbar o en el flanco (20 %).⁽⁶⁾ En algunos casos se puede acompañar de sintomatología irritativa concomitantemente,⁽⁴⁾ o incluso de síntomas sistémicos (como anorexia, pérdida

de peso, malestar general, fatiga, fiebre o tos) que denotan un peor pronóstico y obligan a la búsqueda de metástasis.⁽⁵⁾ Por otro lado, se estima que hasta el 10 % de los pacientes pueden ser asintomáticos y ser diagnosticados incidentalmente mientras el paciente se sometía a imágenes abdominales por razones ajenas.⁽⁶⁾

Cuando la típica tríada de cáncer renal está presente, se cree que los pacientes se encuentran en una etapa avanzada y tienen un mal pronóstico,⁽²⁾ aunque se sabe que hasta el 40 % de los pacientes con CCR localizado presentarán metástasis a distancia posterior a la cirugía.⁽⁶⁾

La urotomografía con fase de eliminación es crucial para una evaluación detallada, alcanzando una sensibilidad y especificidad del 92 y 95 % respectivamente.⁽⁶⁾

En la actualidad la mejor opción de tratamiento para el cáncer renal combinado con cáncer ureteral sigue siendo la nefroureterectomía con nefrectomía parcial contralateral.⁽²⁾ El tratamiento conservador en UTUC ha sido discutido por la Asociación Europea de Urología (EUA) en casos de bajo riesgo (unifocal, < 1 cm, bajo grado y sin evidencia de una lesión infiltrante en la urotomografía), permitiendo ahorrar la morbilidad con la cirugía radical y sin comprometer la resultados oncológicos.⁽⁴⁾ Las guías de la misma EUA sobre el CCR sugieren ofrecer nefrectomía parcial a pacientes con tumores T1 porque preserva el parénquima renal tras la cirugía y tiene resultados oncológicos similares a la nefrectomía radical.⁽⁹⁾

Durante la elección del tratamiento quirúrgico debemos considerar que los factores pronósticos más importantes podrían ser el estadio y el grado tumoral,⁽¹⁰⁾ y que uno de los principales desafíos en el manejo es la preservación de la función renal.⁽¹⁾

Una revisión de 47 casos de tumores sincrónicos informó que el pronóstico no es peor que los casos aislados; Dutta *et al.* resaltan en su estudio que es probable que la supervivencia se vea influenciada por el tumor más agresivo.⁽⁴⁾

Finalmente es importante destacar que la aparición de tumores urológicos sincrónicos es un episodio extremadamente raro. Los pocos estudios que se presentan en la literatura son reportes de caso o pequeñas series, por tanto, no existe ningún análisis estadístico sistemático para poder sacar conclusiones pronósticas en este tipo de situaciones, tampoco existe una guía clínica general o consenso establecido para la toma de decisiones en estos casos. Creemos que el diagnóstico temprano mejorará el pronóstico de los pacientes al otorgar más opciones de tratamiento.

Conclusiones

La incidencia de estos tumores sincrónicos puede aumentar simultáneamente con el aumento de la incidencia de tumores genitourinarios. El tratamiento debe ser individualizado para cada paciente, teniendo en cuenta que la nefroureterectomía con nefrectomía parcial contralateral se puede realizar de forma segura.

Se sugiere prestar atención a la posible aparición de cáncer urotelial sincrónico con cáncer renal durante la práctica clínica.

Taxonomía CRediT:

1. Eddy Gabriel Muñoz-Lumbreras: Project administration
2. Jorge Antonio Valdez Colín: Project administration & Formal analysis

3. Oscar Daniel Guzmán Aguilar: Supervision
4. José Juan Guadalupe Arias Patiño: Conceptualization
5. Iván Aldair Peña Morales: Writing - Review & editing

Conflicto de intereses

Los autores declaramos no tener ningún conflicto de intereses.

Fuente de financiamiento

No se contó con ninguna fuente de financiamiento.

Referencias

1. De Silva WSL, De Almeida SR, Karunarathne GDBJ, Samarathunga A a. S, Gannoruwa KMCS, Jayasundara J a. SB. Two Different Upper Tract Urological Malignancies on Either Side. *Case Reports in Urology*. 2021;2021(1): 9981381. <https://doi.org/10.1155/2021/9981381>.
2. Wang P, Wang L, Du J, Liang G. Chromophobe renal cell carcinoma with ipsilateral ureteral urothelial carcinoma: A case report. *Molecular and Clinical Oncology*. 2023;18(4): 30. <https://doi.org/10.3892/mco.2023.2626>.
3. Wu K, Liu X, Wang Y, Wang X, Li X. Clinicopathological characteristics and outcomes of synchronous renal cell carcinoma and urothelial carcinoma: A population-based analysis. *Frontiers in Public Health*. 2022;10: 994351. <https://doi.org/10.3389/fpubh.2022.994351>.
4. Qi N, Chen Y, Gong K, Li H. Concurrent renal cell carcinoma and urothelial carcinoma: long-term follow-up study of 27 cases. *de* 2018;16(1): 16. <https://doi.org/10.1186/s12957-018-1321-x>.

5. **Rouprêt M, Seisen T, Birtle AJ, Capoun O, Compérat EM, Dominguez-Escrig JL, et al.** European Association of Urology Guidelines on Upper Urinary Tract Urothelial Carcinoma: 2023 Update. *European Urology*. 2023;84(1): 49–64. <https://doi.org/10.1016/j.eururo.2023.03.013>.
6. **Babarasul MH, Bapir R, Rahman DHK, Fakhralddin SS, Kakamad FH, Tahir SH, et al.** Synchronous ipsilateral papillary renal cell carcinoma and urothelial carcinoma: A case report. *Oncology Letters*. 2023;25(6): 221. <https://doi.org/10.3892/ol.2023.13807>.
7. **Banapour P, Asanad K, Chan R, Tran VQ.** Recurrent papillary renal cell carcinoma with concomitant ipsilateral upper urinary tract urothelial carcinoma and metachronous urothelial carcinoma of the bladder. *Urology Case Reports*. 2018;17: 59–61. <https://doi.org/10.1016/j.eucr.2018.01.007>.
8. **Keng Lim Ng.** The Etiology of Renal Cell Carcinoma and Upper Tract Urothelial Carcinoma. In: *Urologic Cancers*. Brisbane (AU): Exon Publications; 2022.
9. **Hu M, Pan D, Wei Y, Ye L.** Atypical Recurrent Renal Cell Carcinoma of the Ipsilateral Ureter Showing Typical Symptoms of Upper Urinary Tract Urothelial Carcinoma: A Case Report and Literature Review. *Archivos Espanoles De Urologia*. 2023;76(3): 238–244. <https://doi.org/10.56434/j.arch.esp.urol.20237603.27>.
10. **Mazzaschi G, Giudice GC, Corianò M, Campobasso D, Perrone F, Maffezzoli M, et al.** Upper Tract Urinary Carcinoma: A Unique Immuno-Molecular Entity and a Clinical Challenge in the Current Therapeutic Scenario. *Technology in Cancer Research & Treatment*. 2023;22: 15330338231159753. <https://doi.org/10.1177/15330338231159753>.