



## Primera cirugía asistida por robot mediante el sistema da Vinci® Xi™ en México

### First robotic-assisted surgery with the da Vinci® Xi™ Surgical System in Mexico

Víctor Osvaldo Mendoza García,<sup>1</sup> Juan Carlos Orozco Lara,<sup>2</sup> Christian Isaac Villeda Sandoval<sup>3</sup>

#### Sr. Editor:

Para nuestro conocimiento, la experiencia en prostatectomía radical asistida por robot en México no incluye reportes del sistema da Vinci® Xi™; por tanto, esta carta informa el primer paciente intervenido mediante esta técnica.

El cáncer de próstata es la segunda neoplasia más frecuente en hombres (31.6 casos por cada 100 mil hombres) y la quinta causa de muerte por cáncer (7.8 muertes por 100 mil hombres) a nivel mundial.<sup>1</sup> En México representa la primera causa de morbilidad y mortalidad relacionada con cáncer en hombres de 50-74 años.<sup>2</sup> La prostatectomía radical asistida por robot es una opción de tratamiento en pacientes con riesgo intermedio.

Desde la aprobación del sistema da Vinci® Si™ para cirugía laparoscópica asistida por robot se han registrado importantes avances, principalmente relacionados con la capacidad de medir y reportar los resultados, riesgos y complicaciones. Varias revisiones sistemáticas reportan mejoría en los márgenes quirúrgicos, continencia urinaria y función eréctil de pacientes intervenidos de prostatectomía radical asistida por robot.<sup>3-6</sup>

En 2014 se aprobó el sistema da Vinci® Xi™ en Estados Unidos y con ello se ha extendido su implementación en todo el mundo. Entre las ventajas más importantes se incluyen: acoplamiento más sencillo, posibilidad de colocar el lente de laparoscopia en cualquier brazo, autoenfoco y diseño en sus brazos que permite colocarlos de manera más próxima.

Respecto del primer paciente operado, se trata de un hombre de 71 años, con antecedente de resección transuretral de próstata y diagnóstico de adenocarcinoma acinar (establecido por biopsia transrectal de próstata), escala de Gleason 6 (3+3), concentración de antígeno prostático específico preoperatorio de 10.5 ng/mL y tacto rectal no

<sup>1</sup> Residente de Urología, departamento de Urología, Centro Médico Nacional, Hospital de Especialidades de Puebla, IMSS.

<sup>2</sup> Jefe del servicio de Urología.

<sup>3</sup> Urólogo.

Centro Médico Naval, Secretaría de Marina, Ciudad de México.

#### Correspondencia

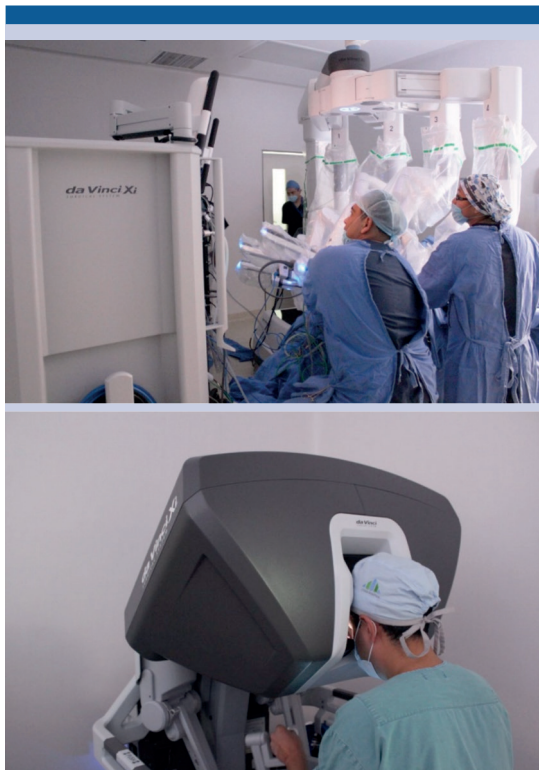Víctor Osvaldo Mendoza García  
aresvic911@hotmail.com

#### Este artículo debe citarse como

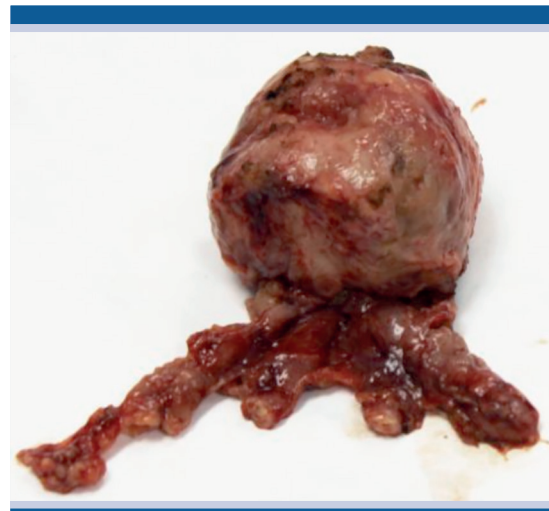
Mendoza-García VO, Orozco-Lara JC, Villeda-Sandoval CI. Primera cirugía asistida por robot mediante el sistema da Vinci® Xi™ en México. Rev Mex Urol. 2018 nov-dic;78(6):481-82. DOI: <https://doi.org/10.24245/rev-mexurol.v78i6.2223>

sospechoso, clasificado en riesgo intermedio. Se practicó prostatectomía radical asistida por robot mediante acceso transperitoneal y técnica neopreservadora bilateral (**Figuras 1 y 2**). El reporte histopatológico fue: adenocarcinoma acinar prostático, con escala de Gleason 7 (3+4), tumor en 30% de los cortes evaluados, afectación de ambos lóbulos, sin extensión extraprostática ni invasión a vesículas seminales, y bordes quirúrgicos negativos.

El paciente tuvo evolución posquirúrgica favorable, por lo que se retiró la sonda transuretral ocho días después y mostró continencia urinaria completa en los siguientes dos días. Se observó orquiepididimitis derecha a los 15 días, se prescribió antibioticoterapia y a 10 semanas del posoperatorio reportó erecciones adecuadas



**Figura 1.** Equipo médico durante la primera cirugía con el sistema da Vinci® Xi™ en México.



**Figura 2.** Pieza quirúrgica resecada.

para la actividad sexual, aún en tratamiento con Cialis 5 mg/día.

Con estos datos se consideró la evolución perioperatoria aceptable y resultados oncológicos alentadores. El caso expuesto valida el uso del sistema da Vinci® Xi™ en el Hospital Naval de Alta Especialidad y estimula a realizar un estudio de cohorte con esta técnica.

## REFERENCIAS

1. IARC/WHO. GLOBOCAN 2012: Estimated cancer incidence, mortality and prevalence Worldwide in 2012 [en línea], Dirección URL: <[http://globocan.iarc.fr/Pages/fact\\_sheets\\_population.aspx](http://globocan.iarc.fr/Pages/fact_sheets_population.aspx)>. [Consulta: enero 2017].
2. Torres-Sánchez LE, et al. Prostate cancer mortality according to marginalization status in Mexican states from 1980 to 2013. *Salud Pub Mex* 2016;58(2).
3. Coelho RF, et al. Retropubic, laparoscopic, and robot-assisted radical prostatectomy: a critical review of outcomes reported by high-volume centers. *J Endourol* 2010;24(12):2003-15. DOI: 10.1089/end.2010.0295
4. Porpiglia F, et al. Randomised controlled trial comparing laparoscopic and robot-assisted radical prostatectomy. *Eur Urol* 2013;63(4):606-14. DOI: 10.1016/j.eururo.2012.07.007.
5. Porpiglia F, et al. Five-year outcomes for a prospective randomised controlled trial comparing laparoscopic and robot-assisted radical prostatectomy. *Eur Urol Focus* 2018;4(1):80-86. DOI: 10.1016/j.euf.2016.11.007.